This is a digital copy of a book that was preserved for generations on library shelves before it was carefully scanned by Google as part of a project to make the world's books discoverable online.

It has survived long enough for the copyright to expire and the book to enter the public domain. A public domain book is one that was never subject to copyright or whose legal copyright term has expired. Whether a book is in the public domain may vary country to country. Public domain books are our gateways to the past, representing a wealth of history, culture and knowledge that's often difficult to discover.

Marks, notations and other marginalia present in the original volume will appear in this file - a reminder of this book's long journey from the publisher to a library and finally to you.

Usage guidelines

Google is proud to partner with libraries to digitize public domain materials and make them widely accessible. Public domain books belong to the public and we are merely their custodians. Nevertheless, this work is expensive, so in order to keep providing this resource, we have taken steps to prevent abuse by commercial parties, including placing technical restrictions on automated querying.

We also ask that you:

+ *Make non-commercial use of the files* We designed Google Book Search for use by individuals, and we request that you use these files for personal, non-commercial purposes.

+ *Refrain from automated querying* Do not send automated queries of any sort to Google's system: If you are conducting research on machine translation, optical character recognition or other areas where access to a large amount of text is helpful, please contact us. We encourage the use of public domain materials for these purposes and may be able to help.

+ *Maintain attribution* The Google "watermark" you see on each file is essential for informing people about this project and helping them find additional materials through Google Book Search. Please do not remove it.

+ *Keep it legal* Whatever your use, remember that you are responsible for ensuring that what you are doing is legal. Do not assume that just because we believe a book is in the public domain for users in the United States, that the work is also in the public domain for users in other countries. Whether a book is still in copyright varies from country to country, and we can't offer guidance on whether any specific use of any specific book is allowed. Please do not assume that a book's appearance in Google Book Search means it can be used in any manner anywhere in the world. Copyright infringement liability can be quite severe.

About Google Book Search

Google's mission is to organize the world's information and to make it universally accessible and useful. Google Book Search helps readers discover the world's books while helping authors and publishers reach new audiences. You can search through the full text of this book on the web at `http://books.google.com/`

Über dieses Buch

Dies ist ein digitales Exemplar eines Buches, das seit Generationen in den Regalen der Bibliotheken aufbewahrt wurde, bevor es von Google im Rahmen eines Projekts, mit dem die Bücher dieser Welt online verfügbar gemacht werden sollen, sorgfältig gescannt wurde.

Das Buch hat das Urheberrecht überdauert und kann nun öffentlich zugänglich gemacht werden. Ein öffentlich zugängliches Buch ist ein Buch, das niemals Urheberrechten unterlag oder bei dem die Schutzfrist des Urheberrechts abgelaufen ist. Ob ein Buch öffentlich zugänglich ist, kann von Land zu Land unterschiedlich sein. Öffentlich zugängliche Bücher sind unser Tor zur Vergangenheit und stellen ein geschichtliches, kulturelles und wissenschaftliches Vermögen dar, das häufig nur schwierig zu entdecken ist.

Gebrauchsspuren, Anmerkungen und andere Randbemerkungen, die im Originalband enthalten sind, finden sich auch in dieser Datei – eine Erinnerung an die lange Reise, die das Buch vom Verleger zu einer Bibliothek und weiter zu Ihnen hinter sich gebracht hat.

Nutzungsrichtlinien

Google ist stolz, mit Bibliotheken in partnerschaftlicher Zusammenarbeit öffentlich zugängliches Material zu digitalisieren und einer breiten Masse zugänglich zu machen. Öffentlich zugängliche Bücher gehören der Öffentlichkeit, und wir sind nur ihre Hüter. Nichtsdestotrotz ist diese Arbeit kostspielig. Um diese Ressource weiterhin zur Verfügung stellen zu können, haben wir Schritte unternommen, um den Missbrauch durch kommerzielle Parteien zu verhindern. Dazu gehören technische Einschränkungen für automatisierte Abfragen.

Wir bitten Sie um Einhaltung folgender Richtlinien:

+ *Nutzung der Dateien zu nichtkommerziellen Zwecken* Wir haben Google Buchsuche für Endanwender konzipiert und möchten, dass Sie diese Dateien nur für persönliche, nichtkommerzielle Zwecke verwenden.

+ *Keine automatisierten Abfragen* Senden Sie keine automatisierten Abfragen irgendwelcher Art an das Google-System. Wenn Sie Recherchen über maschinelle Übersetzung, optische Zeichenerkennung oder andere Bereiche durchführen, in denen der Zugang zu Text in großen Mengen nützlich ist, wenden Sie sich bitte an uns. Wir fördern die Nutzung des öffentlich zugänglichen Materials für diese Zwecke und können Ihnen unter Umständen helfen.

+ *Beibehaltung von Google-Markenelementen* Das "Wasserzeichen" von Google, das Sie in jeder Datei finden, ist wichtig zur Information über dieses Projekt und hilft den Anwendern weiteres Material über Google Buchsuche zu finden. Bitte entfernen Sie das Wasserzeichen nicht.

+ *Bewegen Sie sich innerhalb der Legalität* Unabhängig von Ihrem Verwendungszweck müssen Sie sich Ihrer Verantwortung bewusst sein, sicherzustellen, dass Ihre Nutzung legal ist. Gehen Sie nicht davon aus, dass ein Buch, das nach unserem Dafürhalten für Nutzer in den USA öffentlich zugänglich ist, auch für Nutzer in anderen Ländern öffentlich zugänglich ist. Ob ein Buch noch dem Urheberrecht unterliegt, ist von Land zu Land verschieden. Wir können keine Beratung leisten, ob eine bestimmte Nutzung eines bestimmten Buches gesetzlich zulässig ist. Gehen Sie nicht davon aus, dass das Erscheinen eines Buchs in Google Buchsuche bedeutet, dass es in jeder Form und überall auf der Welt verwendet werden kann. Eine Urheberrechtsverletzung kann schwerwiegende Folgen haben.

Über Google Buchsuche

Das Ziel von Google besteht darin, die weltweiten Informationen zu organisieren und allgemein nutzbar und zugänglich zu machen. Google Buchsuche hilft Lesern dabei, die Bücher dieser Welt zu entdecken, und unterstützt Autoren und Verleger dabei, neue Zielgruppen zu erreichen. Den gesamten Buchtext können Sie im Internet unter `http://books.google.com` durchsuchen.

ICAL LIBRARY STANFORD STOR
vaginale Totalexstirpatio
503434075

LANE

MEDICAL LIBRARY

HENRY GIBBONS JUNIOR LIBRARY
OF OBSTETRICS AND GYNECOLOGY

Die erweiterte vaginale

Totalexstirpation des Uterus

bei

Kollumkarzinom.

Von

Dr. Friedrich Schauta,

k. k. o. ö. Professor der Geburtshilfe und Gynäkologie an der Wiener Universität,
k. k. Hofrat.

Mit 6 Abbildungen im Texte und 5 chromolithogr. Tafeln.

WIEN und LEIPZIG.
VERLAG VON JOSEF ŠAFÁŘ.
1908.

Alle Rechte vorbehalten.

LANE LIBRARY

S31
1908

Inhaltsverzeichnis.

Seite

Kapitel I.

Einleitung. Vergleich der vaginalen und abdominalen Methode von allgemeinen Gesichtspunkten. Historischer Rückblick . . . 1

Kapitel II.

Die Technik der erweiterten vaginalen Totalexstirpation bei Kollumkrebs 9

a) Vorbereitungen zur Operation 9
b) Die eigentliche Operation 11
c) Nachbehandlung 23

Kapitel III.

Unser Material. Operabilität. Nachforschung über das Verhalten der Kranken und ihrer ärztlichen Ratgeber bis zum Tage der Operation. Indikationen und Kontraindikationen. Sichtung des Materiales nach der Schwierigkeit der Operation 24

Operabilität 26
Nachforschungen über das Verhalten der Kranken vor der Operation 27
Indikationen und Kontraindikationen. Sichtung des Materials 36

Kapitel IV.

Operationserfolge. Mortalität. Todesursachen. Erkrankungen in der Rekonvaleszenz. Verletzungen und sonstige Zufälle 54

Kapitel V.

Dauererfolge. Rezidive. Interkurrente Todesfälle 68

Kapitel VI.

Absolutes Heilungsperzent. Bemerkungen über Krebsstatistik . . 74

56018

Seite

Kapitel VII.

Die Bedeutung der regionären Drüsen bei Krebsoperationen . . . 82

Kapitel VIII.

Bericht über 258 Fälle von erweiterter vaginaler Totalexstirpation bei Kollumkarzinom aus der Zeit von Juni 1901 bis Juni 1907 99

Fünfjährige Fälle 101
Vierjährige Fälle 121
Dreijährige Fälle 131
Zweijährige Fälle 143
Einjährige Fälle 159
Fälle des letzten Beobachtungsjahres 173

Kapitel IX.

Schlußbemerkungen 186

Kapitel I.

Einleitung. Vergleich der vaginalen und abdominalen Methode von allgemeinen Gesichtspunkten. Historischer Rückblick.

Als in der Mitte der Neunzigerjahre des vorigen Jahrhunderts die Gynäkologen an verschiedenen Orten darangegangen waren, die Erfolge der Operationen bei Krebs der Gebärmutter nachzuprüfen, da ergaben die bis dahin allgemein geübten Methoden sehr unbefriedigende Resultate.

Solche Nachprüfungen wurden auch an dem Materiale meiner Klinik[1]) angestellt. Waldstein berichtete aus diesem Materiale über 274 Fälle von Totalexstirpation bei Gebärmutterkrebs mit einer Mortalität von 14·2%, wovon auf den vaginalen Weg allein 10·3% fallen. Das Operabilitätsperzent betrug 14·7, das Dauerheilungsperzent 29·5, das absolute Heilungsperzent 4. Von 100 Frauen, welche sich uns in der Klinik vorstellten, waren also nach 5 Jahren noch 4 gesund. Dabei waren jedoch die verhältnismäßig günstigen Korpuskarzinome mitgerechnet.

Nicht wesentlich besser waren die Resultate anderer Operateure bezüglich der vaginalen Totalexstirpation bei Krebs. Ich gebe hier die Zusammenstellung der Dauerresultate verschiedener Operateure nach 5 Jahren in Gegenüberstellung der Resultate der Kollum- und der Korpuskrebse aus der Arbeit Waldsteins, aus welcher auch der wesentlich bessere Erfolg der Operation bei Korpuskarzinom hervorgeht:

[1]) Waldstein, Arch. f. Gyn., Bd. 61; Zentr. f. Gyn. 1901, Nr. 50.

Kollumkrebse:

Leopold:	50 %	rezidivfrei,
Chrobak:	31 %	„
Berlin:	30 %	„
Schauta:	26·4%	„
Landau:	22 %	„
Kaltenbach:	21 %	„

Korpuskrebse:

Landau:	(3 Fälle)	100%	rezidivfrei,
Leopold:	(3 „)	100%	„
Schauta:	(6 „)	83%	„
Chrobak:	(8 „)	75%	„
Berlin:	(30 „)	53%	„

Die natürliche Folge der ungünstigen Erfahrungen, welche man mit den alten Methoden der Krebsoperation gewonnen hatte, hätten dazu auffordern müssen, die Operation so zu gestalten, daß die Hauptquellen der Mißerfolge jener Methoden ausgeschaltet worden wären. Diese Hauptquellen lagen erstens in der zu geringen Operabilität, zweitens in der Gefahr des Rezidivs an Ort und Stelle infolge zu knapper Abtrennung des Uterus, einerseits gegenüber der Scheide, andererseits gegenüber den Parametrien. Hätte man nur diese Gesichtspunkte allein herangezogen, um die Resultate der Krebsoperation zu verbessern, so hätte die 1893 von Schuchardt zuerst beschriebene Technik der erweiterten vaginalen Totalexstirpation weiter ausgebildet und an großem Materiale allerorts geprüft, den Anforderungen genügen können. Aber um dieselbe Zeit wurde von Ries, Rumpf, Kelly, Wertheim u. a. ein neuer Gesichtspunkt in die Frage der Krebsoperation hineingetragen, indem man, nach Analogie mit der Mammaoperation der Chirurgen, sich nicht mit der weitestgehenden Entfernung des erkrankten Organes begnügte, sondern den Erfolg in der Mitentfernung der regionären Lymphdrüsen suchte. Für diese Art der Erweiterung der Operationstechnik konnte nun freilich der vaginale Weg nicht mehr ausreichen. Und obwohl die Analogie mit der Operation bei Mammakrebs eine nicht ganz vollkommene war und anderseits die Erfahrungen der Chirurgen mit dieser Art der Erweiterung der Operation nicht besonders ermutigend er-

schienen, haben doch allerorts kühne Operateure das Heil und die Zukunft der Uteruskrebsoperation nicht allein in der möglichst ausgiebigen örtlichen Ausrottung des Leidens, sondern auch in der Entfernung der regionären Drüsen gesucht.

Jahre sind darüber vergangen und die ursprüngliche Begeisterung hat zum mindesten in einem Punkte — allerdings dem wichtigsten Punkte der ganzen Frage — einer allgemeinen Ernüchterung Platz gemacht. Die Erwartungen, welche man von der Entfernung der Drüsen gehegt, sind nicht in Erfüllung gegangen und der Boden für eine ruhige, sachliche Diskussion scheint nun besser geworden zu sein als früher, wo jeder Gedanke an eine vaginale Operation als undiskutabel abgelehnt worden war. Und in der Tat, wenn es sich nur um die möglichst ausgiebige Exzision von Scheide und Parametrien handelt und die Drüsenfrage in den Hintergrund tritt, so kann neuerdings der vaginale Weg in Erwägung gezogen werden, ohne daß ein Anhänger desselben sofort und ohne Begründung als ein Rückschrittler gebrandmarkt werden müßte. Denn der vaginale Weg hatte zu allen Zeiten den Vorteil der geringeren Gefahr. Heute, in der Zeit der verschärften Antisepsis, scheint dieser Satz eines Beweises zu bedürfen.

Die Laparotomie, besonders mit Zuhilfenahme des Faszienquerschnittes, ist heute unter dem Einflusse des verschärften Wundschutzes mit derselben Sicherheit ausführbar als früher die vaginale Köliotomie. Deshalb werden heute auch vielfach Operationen, für welche bis nun der vaginale Weg wegen seiner größeren Sicherheit gewählt wurde, durch den Bauchschnitt ausgeführt, z. B. Operationen von Myomen mittlerer Größe. Anders steht es bei Karzinom. Die Operation desselben bietet auch heute immer noch eine größere Gefahr. Der verschärfte Wundschutz hat nicht viel an dieser Gefahr geändert. Beim Karzinom finden sich im Tumor und in den Parametrien nicht selten Keime, selbst pathogene Wundkeime; besonders bei zerfallenden Tumoren werden solche kaum je fehlen. Bei der Laparotomie besteht die Gefahr, selbst wenn es gelingt den Hauptherd der Erkrankung vollkommen vom Peritoneum fern zu halten, während der Durchtrennung der Parametrien derartige Wundkeime aufs Bauchfell zu verbreiten. Auch vertragen die alten, durch ihre Krankheit herabgekommenen Individuen die Narkose bei Laparotomie schlechter als bei vaginaler Operation.

Unter Zugrundelegung dieser Prämisse war der Beweis zu erbringen, daß erstens die Drüsenentfernung ohne Nutzen, zweitens die Entfernung der Parametrien und der Scheide auch vaginal in ähnlicher Ausdehnung möglich sei als von oben.

Der Beweis für die Nutzlosigkeit der Drüsenentfernung war leicht zu erbringen. Die Anhänger derselben haben ihn selbst erbracht dadurch, daß alle — oder fast alle — Fälle, in denen karzinomatöse Drüsen bei der Operation gefunden und entfernt worden waren, rezidiv geworden sind. Wenn auch ab und zu ein oder der andere Fall eine Ausnahme von dieser Regel zu bilden schien, so sind diese Fälle doch viel zu selten, um die Regel umzustoßen. Wegen derartiger Ausnahmsfälle alle Kranken ausnahmslos der so gefährlichen Drüsensuche auszusetzen, ist nicht zu verantworten, denn nicht so sehr die Laparotomie an sich, als die durch die Drüsensuche verursachte Verlängerung der Operationsdauer bildet die Vermehrung der Gefahr. Sind ja doch die Augenblickserfolge der Laparotomie erst seitdem bessere geworden, seitdem sich einzelne auch bei der Operation von oben der Drüsenentfernung enthalten und sich nur auf die Entfernung der Parametrien beschränken. Im übrigen wollen wir auf die Drüsenfrage wegen ihrer besonderen Wichtigkeit später in einem eigenen Abschnitte nochmals zurückkommen.

Bleibt also der Beweis offen, ob man von unten die Parametrien in derselben Ausdehnung zu entfernen vermag, wie dies von oben möglich ist. Die Anhänger der Laparotomie haben diesen Beweis als zugunsten der Laparotomie erbracht hingestellt. Daß dagegen kein Wort einzuwenden ist, wenn die alte Methode der vaginalen Totalexstirpation zum Vergleiche herangezogen wird, ist sicher. Anders aber steht die Frage, ob es nicht gelingen sollte, durch erweiterte Methoden auch auf vaginalem Wege jenes Ziel zu erreichen, das den Anhängern der Laparotomie zu erreichen gelungen ist. Allerdings ist dieses Ziel erreicht worden auf dem Umwege der Drüsensuche. Als Nebenfrucht ihrer Bestrebungen nach Verbesserung der Karzinom-Operationsresultate ist den Anhängern der Laparotomie, nachdem die Frucht der Drüsensuche versagt hat, die Exzision der Parametrien in den Schoß gefallen. Es ist fraglich, ob sie den vaginalen Weg je verlassen hätten, hätte ihnen nicht jene Frucht gewinkt. Der Beweis nun, ob Parametrien von oben oder von unten in größerer Ausdehnung exzidiert werden können,

oder ob diesbezüglich auffallende Unterschiede nicht vorhanden sind, läßt sich durch theoretische Diskussion und leere Behauptungen, sowie durch den subjektiven Eindruck bei einzelnen Operationen nicht erbringen. Hier muß die allerdings viel geschmähte Statistik heran. Die Enderfolge müssen entscheiden. Auch darf eine einzelne der hier in Betracht kommenden Fragen nicht aus dem Zusammenhange gerissen werden. Wir können sie wohl einzeln für sich erörtern, aber das Gesamtbild ergibt sich doch nur aus dem Zusammenlegen der einzelnen Fragen der Operabilität, Mortalität und der Dauererfolge, wie es nach Winter in dem sogenannten absoluten Heilungsperzent zum ziffermäßigen Ausdruck kommt. Die Beurteilung der Leistungsfähigkeit einer Operation wird in diesen Ziffern gipfeln.

Verfasser dieses hat nun schon seit 6½ Jahren allen diesen Fragen seine Aufmerksamkeit zugewendet und zu allen diesen Fragen präzise Stellung genommen. Unbefriedigt, wie die Mehrzahl der übrigen Operateure, von den Resultaten der bisherigen Methoden, hat auch er durch Verbesserung dieser Methoden befriedigendere Erfolge zu erzielen getrachtet. Bei seinem vom Anfange an ablehnenden Standpunkte in der Drüsenfrage, suchte er jedoch die Möglichkeit der Verbesserung der Erfolge nicht in dem Verlassen des bis dahin betretenen Weges, sondern in Verbesserung und Vervollkommnung des alten Weges. Und zu diesem Zwecke schien dem Verfasser die um jene Zeit erschienene Methode der erweiterten Totalexstirpation nach Schuchardt mit Zuhilfenahme des Paravaginalschnittes sehr geeignet. Nach einigen Versuchen hat Verfasser diese Methoden immer mehr schätzen gelernt, sie selbst in einzelnen Punkten etwas verbessert und erlaubt sich nun nach mehr als 6½jähriger Erfahrung mit dieser Operationsmethode und mit den Resultaten derselben vor den Kreis der Fachkollegen zu treten, nachdem er schon früher in kleineren Publikationen seine bis dahin gesammelten Erfahrungen veröffentlicht hatte.

In der ersten dieser Publikationen[1]) habe ich die ersten 30 Fälle dieser Art mitgeteilt, die Augenblickserfolge und die Operabilität erörtert und einige Bemerkungen bezüglich meiner persönlichen Erfahrungen in bezug auf die Technik der Operation gebracht.

[1]) Monatsschr. f. Geb. u. Gyn., Bd. 15.

In einer zweiten Publikation[1]) habe ich außer einer Mitteilung über meine weiteren klinischen Erfahrungen die Resultate anatomischer Studien bezüglich der Drüsenentfernung gebracht, auf welche später noch zurückzukommen ich mir vorbehalte.

Außer diesen eigenen Publikationen ist eine Veröffentlichung in französischer Sprache von R. Proust[2]) erschienen, welche den Zweck verfolgt, die vaginale Operation, wie sie Proust an meiner Klinik ausführen sah, seinen französischen Fachkollegen mitzuteilen.

Die Publikationen über vaginale Krebsoperationen waren in den letzten Jahren recht spärliche. Ich will die wichtigsten derselben hier anführen, wobei ich im übrigen auf das diesbezüglich bereits in meinen früheren Publikationen Gesagte verweise.

Winter erklärte die Schuchardt'sche Methode als eine technische Verbesserung, mittels welcher gelegentlich eine längere Dauer der Rezidivfreiheit erzielt werden könne. Ob aber bei auf die Parametrien übergegriffenem Karzinom mittels dieser Methode Dauerresultate zu erzielen seien, müsse erst die Zukunft lehren.[3])

Olshausen bekannte sich auf dem gynäkologischen Kongresse in Gießen (1901) als Anhänger der vaginalen Operation. Auch auf dem Kongresse zu Würzburg (1903) hielt er noch an diesem Grundsatze fest und wies die Behauptung der Gegner, besonders Hofmeiers, der die vaginale Operation als bankerott bezeichnete, entschieden zurück. Nur bezüglich der Vermeidung von Verletzungen der Harnorgane räumte er der abdominalen Totalexstirpation bei mitergriffenen Parametrien einen größeren Spielraum ein.[4])

Orthmann[5]) erwähnte gelegentlich der Vorstellung einer Patientin, die er am 14. Oktober 1901 operiert hatte, daß er bis dahin sechsmal mittels des Schuchardt'schen Pararektalschnittes bei Karzinom operiert habe, ohne einen Todesfall zu erleben. Er äußerte sich sehr befriedigt von der Methode.

---

[1]) Monatsschr. f. Geb. u. Gyn., Bd. 19.

[2]) Colpo-Hysterectomie totale par voie Vulvo-Perinéale (Operation de Schuchardt-Schauta), La Presse médicale 1907, No. 22.

[3]) Zeitschr. f. Geb. u. Gyn., Bd. 43.

[4]) Zeitschr. f. Geb. u. Gyn., Bd. 50, S. 4.

[5]) Zeitschr. f. Geb. u. Gyn., Bd. 46, S. 495.

Außer diesen Autoren sind noch zu nennen als Anhänger der vaginalen Operation mittels des Scheidendammschnittes Staude und Jordan.

Von den anderen vaginalen Methoden der Uterusexstirpation, welche angewendet wurden, um die Resultate zu verbessern, wären zu erwähnen die Klemmethode und die Igniexstirpation. Der Vorteil der Klemmethode sollte darin liegen, daß man an Stellen, welche für die Ligatur nicht mehr erreichbar oder zu schmal seien, noch abklemmen könne und daß die Operation schneller ausführbar sei. Als Nachteile sind die Gefahren der Nachblutung und die Schwierigkeit der Abschließung des Peritonealraumes zu nennen.

Für die Igniexstirpation wurde die Möglichkeit, Krebs- sowie andere, auch pathogene Keime in der Schnittfläche zu zerstören, ins Feld geführt. Ich besitze über keine dieser Methoden eigene Erfahrungen.

Bevor ich nun daran gehe, meine Erfahrungen über die von mir seit 6½ Jahren geübte erweiterte vaginale Totalexstirpation bei Kollumkrebs darzulegen, möchte ich noch ein Wort sagen über die Bezeichnung der Operation. Während die meisten Operateure von Radikaloperation sprechen, möchte ich glauben, daß es sachlicher und den tatsächlichen Verhältnissen besser entsprechend sein dürfte, einfach von Totalexstirpation auf vaginalem oder von Totalexstirpation auf abdominalem Wege zu sprechen, wobei ja vorläufig wenigstens der Zusatz „erweiterte" Totalexstirpation auf vaginalem Wege und „erweiterte" Totalexstirpation auf abdominalem Wege beibehalten werden kann.

Der Name Radikaloperation wurde von Winter in dem Sinne angewendet, daß jede Methode als radikal bezeichnet werden könne, mittels welcher man den Krebs dauernd zu beseitigen vermag. In diesem Sinne wären alle Operationen gegen Krebs, von der einfachen Amputatio port. vaginalis bis zur abdominalen Totalexstirpation, als Radikaloperation zu bezeichnen, und Winter geht auch in diesem Sinne vor.[1])

In Konsequenz dieser Auffassung müßte man auch die einfache Exzision von karzinomatösen Knötchen aus der Portio, ja auch die Exkochleation als Radikaloperation bezeichnen; denn auch durch diese Operationen sind Krebse dauernd geheilt worden.

[1]) Winter, Verh. d. d. Ges. f. Gyn., Bd. 14, S. 49.

Nach meiner Auffassung kann man als „radikal" operiert im klinischen Sinne nur die Fälle bezeichnen, welche tatsächlich dauernd gesund geblieben sind. Dabei ist es sogar möglich, daß solche Fälle nicht einmal radikal, d. h. im Gesunden (im anatomischen Sinne) operiert worden sind. Wir werden sehen, daß Fälle, in denen sicher Karzinom im Operationsfelde oder in den Drüsen zurückgelassen wurde, doch gesund geblieben sind; und anders kann man die allerdings sehr seltenen, aber doch unzweifelhaft sicheren Fälle von Dauerheilung nach Exkochleation vorgeschrittener Krebsfälle nicht auffassen. Anatomisch nicht radikal operierte Fälle können dauernd geheilt bleiben, also klinisch als radikal operiert bezeichnet werden. Und anderseits werden zahllose, durch sogenannte Radikaloperation operierte Fälle rezidiv.

Ich meine, man sollte also den Namen „Radikaloperation" überhaupt nicht gebrauchen, da man zur Zeit der Operation niemals sicher wissen kann, ob die Operation anatomisch oder klinisch radikal gewesen, sondern man sollte die Operation nach dem Wege und ihrer Ausdehnung als vaginale Totalexstirpation und abdominale Totalexstirpation bezeichnen, wobei dann in den Übergangsstadien der erweiterten Technik die abdominale Operation mit Exstirpation der Drüsen und der Parametrien als erweiterte abdominale Totalexstirpation, die vaginale Operation mit Exzision der Scheide und der Parametrien als erweiterte vaginale Totalexstirpation zu bezeichnen wäre. Diese Bezeichnungen hätten aber nur für die Übergangszeiten Bedeutung, da zu erwarten ist, daß nach einiger Zeit die Operateure, wenn sie abdominal operieren, nur die abdominale Operation mit Entfernung der Drüsen und Parametrien, die Operateure, wenn sie vaginal operieren, nur die vaginale Totalexstirpation mit Entfernung der Parametrien und der Scheide üben werden und daß dann wieder die einfachen Bezeichnungen „vaginale", beziehungsweise „abdominale" Totalexstirpation bei Krebs genügen werden.

Kapitel II.

Die Technik der erweiterten vaginalen Totalexstirpation bei Kollumkrebs.

Im folgenden will ich nur die Technik der Operation der erweiterten vaginalen Totalexstirpation bei Uteruskrebs, wie sie sich mir an der Hand von 258 Operationsfällen allmählich aus der ursprünglichen Schuchardt'schen[1]) Operation entwickelt hat, eingehend schildern, wobei ich bestrebt sein werde, bei jedem Akte die Unterschiede zwischen der von mir geübten Technik und der von Schuchardt ursprünglich angegebenen zu betonen.

Ich will dabei bemerken, daß ich im folgenden die sämtlichen Akte der Operation in der Selbständigkeit, wie sie zum Begriffe der erweiterten vaginalen Totalexstirpation gehören, schildern werde. Im einzelnen Falle kann es wohl vorkommen, daß dieser oder jener Akt der Operation weggelassen wird, so z. B. die Präparation der Ureteren, oder bei sehr beweglichem Uterus und weiter Scheide der Paravaginalschnitt. Denn alle die im folgenden beschriebenen Operationsakte haben nur den Zweck, mit dem Uterus möglichst viel Parametrium und mindestens ein Drittel des Scheidenrohres zu entfernen. Darin liegt der Begriff der erweiterten Operation. Kann dieses Ziel in einzelnen Fällen ohne Scheidendammschnitt und ohne Präparation der Ureteren erreicht werden, so bleibt trotzdem die Operation eine erweiterte Totalexstirpation in unserem Sinne.

Die beigegebenen Farbentafeln mögen die wichtigsten Akte der Operation verständlicher machen. Sie sind direkt bei Operationen an den Lebenden von Herrn Wenzl aufgenommen.

a) Vorbereitungen zur Operation.

Dieselben decken sich mit denen vor einer jeden Peritonealoperation. Die Patientin erhält tags zuvor ein Bad, die Schamhaare werden rasiert. Die Lagerung erfolgt auf einem Operationstische in Steißrückenlage. Zur Narkose verwende ich seit Jahren

[1]) Schuchardt, Mon. f. Geb. u. Gyn., Bd. 13, S. 744.

ein Gemisch von 1 Teil Chloroform, 1 Teil Petroleumäther und 2 Teilen Aether sulf.

Zur Präparation des Karzinom wird ein eigenes Instrumentarium verwendet, das bei den späteren Akten nicht mehr zur Verwendung kommt. Der Operateur, die Assistenten, die Instrumentenschwester tragen Gummihandschuhe. Nach Einführung des Spekulum werden mit großen scharfen Löffeln alle lockeren und brüchigen Massen gründlich entfernt und die Wundhöhle wiederholt mit dem Paquelin verschorft; dann die Höhle tamponiert und nach Wechsel der Instrumente und der Handschuhe die eigentliche Operationstoilette gemacht. Die Vulva und Vagina werden nochmals der Desinfektion unterworfen.

Der Wert dieser Präparation des Karzinom, den manche in Frage stellen, liegt darin, daß weiche, sich abbröckelnde Massen, die sonst geeignet wären das Operationsfeld zu verunreinigen, entfernt werden, und damit auch das bei Karzinom immer bakterienbeladene Gewebe größtenteils entfernt wird. Dadurch wird den durch das Abbröckeln während der Operation zu befürchtenden Impfmetastasen vorgebeugt. Auch insoferne ist die präparatorische Auslöffelung von Vorteil, als man dadurch weit besser in die Lage kommt, die Grenzen des Karzinom besonders gegen Blase und Rektum, aber auch gegen die Parametrien festzustellen. Die Untersuchung dieser Grenzen von der Höhle des ausgelöffelten Kraters gegen die Blase mit Zuhilfenahme einer dicken Sonde in letzterer läßt in ganz anderer Weise die Dicke der zwischen Karzinomkrater und Blasenhöhle noch übrig gebliebenen Wandschichten erkennen als dies vorher möglich war. Dasselbe gilt auch gegenüber dem Rektum und den Parametrien.

Als Gegengrund gegen die Präparation wird angeführt die Gefahr der Verschleppung in die Lymph- und Blutbahn. Davor schützt der Wall von außen, der doch nicht durchbrochen wird. Auch bei der abdominalen Operation ist man vor einer solchen Abbröckelung ohne vorherige Präparation nicht geschützt, da während der verschiedenen Handgriffe das abbröckelnde Karzinom in die Scheide verschmiert wird und nach Abtragung der Scheide, selbst wenn der obere Teil durch eine Klemme verschlossen ist, doch im unteren Teile liegende Gewebsbröckel auf die Wunde gelangen können. Noch mehr ist das zu befürchten,

wenn das Karzinom bei der Operation durchbrochen wird, ein Ereignis, das übrigens bei beiden Wegen vorkommen kann.

Außerdem ist bei der vaginalen Operation bei umfangreicher, blumenkohlartiger Tumorbildung der Portio die präparatorische Behandlung dieses Tumors mit dem scharfen Löffel im Interesse der Zugänglichkeit der höher gelegenen Beckengegenden erforderlich.

Schuchardt hat seinerzeit die Präparierung abgelehnt aus denselben Gründen, die auch andere angeführt haben. Aber gerade bei Ausführung des Scheidendammschnittes ist die Gefahr des Einimpfens der Krebskeime ohne vorhergehende Präparierung und Abschluß des Karzinomkraters eine große. Ich will gerne zugeben, daß dieser Abschluß bei schweren Operationen doch mitunter verloren geht. Auch habe ich unter meinen Fällen trotz Präparierung zwei Fälle von Metastasen in der Dammscheidennarbe zu beklagen. Wenn aber Schuchardt sagt[1]): „Rezidive, die als ‚Impfrezidive' angesehen werden müßten, habe ich bisher nicht gesehen, obgleich doch die großen Weichteilschnitte bei der paravaginalen Uterusexstirpation dazu besonders disponiert sein würden. Ich habe zwar mehrmals erlebt, daß die ganze Narbe im paravaginalen und pararektalen Gewebe und die Hautnarbe am Damm mit rezidiven Geschwulstknoten ausgefüllt war, konnte aber stets nachweisen, daß die scheinbar isolierten Knoten durch einzelne Stränge untereinander und mit einem in der Tiefe des Beckens wurzelnden Rezidivinfiltrate in Verbindung standen und gewann jedesmal den Eindruck, daß der Ursprung der Rezidive in den in den Parametrien zurückgelassenen Keimen zu suchen sei", — so kommt es eben auf die Auffassung an, ob man solche Stränge als sekundär von einem Impfrezidiv der Scheidendammwunde oder im Sinne Schuchardts erklären will.

b) Die eigentliche Operation.

1. Umschneidung. Die Umschneidung der Scheide erfolgt in keinem Falle höher als am Übergange des mittleren ins obere Drittel, und zwar an dieser Stelle nur in leichten Fällen. In schweren Fällen, in denen das Scheidengewölbe mitergriffen erscheint, wird die Abtragung in der Mitte des Scheidenrohres ausgeführt. Sind umfangreiche Krebsmetastasen bereits

[1]) Monatsschr. f. Geb. u. Gyn. Bd. 13, S. 755.

in der Scheide vorhanden oder greift das Karzinom auf die Uretra über, so wird die Umschneidung in die Vulva verlegt und mit der Vulva das ganze Scheidenrohr oder die vordere Scheidenwand, eventuell zusammen mit der Harnröhre wie in den Fällen 191 und 211 entfernt. Diese umfangreiche Entfernung der Scheide ist wichtig, da wir durch die sorgfältigen Untersuchungen von Assereto[1]) u. a. wissen, daß Metastasen in der Scheide, selbst für das Auge nicht erkennbare, verhältnismäßig oft vorkommen. Dieselben werden am häufigsten durch die Lymphbahnen, aber auch durch die Blutbahnen und auf dem Wege der Nervenscheiden verbreitet.

Ich lege auf die möglichst tiefe Abtragung des Scheidenrohres großen Wert und glaube, daß auf diesem Wege zusammen mit ausgiebiger Exzision der Parametrien die Zahl der Rezidiven, die fast ausschließlich lokale sind und am oberen Ende des zurückgelassenen Scheidenrohres und dessen nächster Umgebung auftreten, vermieden werden. Schuchardt legte auf diesen Punkt seinerzeit kein Gewicht, indem er die Vorschrift kurz dahin faßte: „man verlängere den Paravaginalschnitt rings um die Portio"!

Die Technik der Umschneidung der Scheide gestaltet sich so, daß ich zunächst die Stelle, an der ich das Scheidenrohr abtragen will, durch mehrere (6—8) zirkulär im ganzen Umfange des Scheidenrohres eingesetzte Kugelzangen markiere und dann distal von diesen Zangen den zirkulären Schnitt in der Scheide anlege. Die Ränder des Scheidenrohres werden dann von der Schnittwunde aus proximal stumpf von der Umgebung abgelöst.

2. Manschettenbildung. Durch die Ablösung der Ränder des Scheidenrohres in proximaler Richtung auf 2—3 cm entsteht das, was wir die Manschette nennen. Durch dichte Nähte mit starker Seide wird von einer Seite her unter allmählicher Abnahme der Kugelzangen der vordere mit dem hinteren Anteile des proximalen Scheidenrandes vereinigt, um mit dem Abschlusse des oberen Teiles des Scheidenrohres vom übrigen Operationsfelde auch den Karzinomkrater von der Berührung mit den nun entstehenden Zellgewebswunden auszuschließen.

Ist die Vereinigung vollendet, so knüpfe ich die Enden der sämtlichen lang gelassenen Fäden zu einem Knoten und diese

[1]) Annali di ost. e Gin. 1907.

Fäden dienen während der weiteren Operation nunmehr als bequemer Zügel zum Tieferziehen und Verziehen des Uterus, je nach der augenblicklichen Sachlage der Operation.

Damit ist nun das Karzinom definitiv aus dem Bereiche des Operationsfeldes ausgeschaltet. Jetzt werden nochmals die Handschuhe gewechselt, die bisher gebrauchten Instrumente weggelegt oder nochmals ausgekocht und nun kommt die eigentliche aseptische Operation.

3. Ablösung der Blase. Der nächste Akt ist nun die Ablösung der Blase. Ich führe auch diesen Akt noch vor der Anlegung des Scheidendammschnittes aus, um, im Falle sich an dieser Stelle unerwartete Hindernisse ergeben sollten, immer noch die Operation abbrechen zu können, ohne vorher die große Wunde des Scheidendammschnittes erzeugt zu haben.

Die Präparierung der Blase erfolgt nach allgemein bekannten Regeln teils stumpf, teils durch Scherenschläge zuerst in der Mitte, indem man hier das Zellgewebe zwischen Blase und Zervix durchtrennt, dann auch nach beiden Seiten, indem man hier die sogenannten Blasenzipfel von ihrer Unterlage auf der Vorderfläche der Parametrien vorsichtig abhebt. Die Ureteren kommen bei diesem Akte in der Regel noch nicht in Sicht, da man die Ablösung der Blase bis zu diesen Stellen besser auf die Zeit nach Anlegung des paravaginalen Schnittes aufschiebt.

Bei diesem Akte sieht man bereits, welcher Art die Verbindung der Blase mit der Zervix und mit den Parametrien ist, ob durch lockeres, leicht dehnbares, abschiebbares Zellgewebe oder durch derbes, entzündlich infiltriertes, nur der Schere weichendes Gewebe, oder endlich ob das Karzinom von der Zervix oder den Parametrien her schon auf die Blase übergegriffen und die Durchtrennung in der Schicht der Muskularis oder gar zwischen Muskularis und Mukosa erfolgen muß. Ist eine Stelle der letztgenannten Art vorhanden, aber nicht sehr umfangreich, so kann man in einer dieser Stelle entsprechenden Strecke Stücke der Muskularis, ja selbst der Mukosa resezieren, um dann wenig darüber wieder in der richtigen Schicht weiter zu präparieren. Die betreffende Lücke der Muskularis oder der Mukosa wird dann sofort durch dichtstehende Katgutnähte geschlossen. Erreicht jedoch die Strecke, in der ein derartiges Übergreifen von Karzinom auf die Blasenwand erfolgte, eine größere Ausdehnung,

so halte ich es wegen der Unsicherheit der Heilung der Blasenwunde, und da in solchen Fällen auch ein oder beide Ureteren reseziert werden müßten, für besser, die Operation zu unterbrechen und es bei dem palliativen Eingriffe der Exkochleation bewenden zu lassen. Die Augenblicks- und Dauererfolge solcher Operationen sind zu schlechte, als daß es zu rechtfertigen wäre, in derartigen Fällen die Operation zu erzwingen.

4. Anlegung des Scheidendammschnittes. Nun erst, nachdem die Scheide zirkulär umschnitten, die Manschette vernäht und die Blase bis zu einer gewissen Höhe präpariert ist, schreite ich zur Anlegung des Paravaginalschnittes.

In der Reihenfolge dieser Operationsakte unterscheide ich mich wesentlich von dem von Schuchardt seinerzeit angegebenen Operationsplane, der den Paravaginalschnitt als ersten Akt der Operation ausführte.

Dadurch, daß ich zuerst die Scheide umschneide und die Manschette vernähe, suche ich den septischen Teil des Operationsfeldes auszuschalten und die folgende Operation aseptisch zu gestalten; auch bestimmt mich zu einem solchen Vorgehen die Sorge vor Impfmetastasen. Endlich will ich die Ablösung der Blase, als den nach meiner Ansicht für oder gegen die Operabilität in letzter Linie entscheidenden Akt, vor Anlegung des Scheidendammschnittes, als einer doch nicht gleichgültigen Verletzung vornehmen, wie ich bereits früher ausführte. Bleibt die Operation eine palliative, so würde der Scheidendammschnitt unter dem Einflusse des bakterienreichen Sekretes aus dem Karzinomtrichter schwer der prima intentio zuzuführen sein, in ein jauchendes Geschwür sich verwandeln, eventuell bald selbst in die Krebserkrankung mit einbezogen werden.

Der Name „Paravaginalschnitt“ ist von Schuchardt gewählt. Er bezeichnet das topographisch-anatomische Verhältnis des Schnittes nicht sehr glücklich, was auch von anderen Autoren bereits betont wurde.

Zweifel verwirft den Ausdruck „paravaginal“, da nicht paravaginal, sondern lateralvaginal geschnitten wird.

Orthmann bezeichnet den Schnitt als Pararektalschnitt.

Ich möchte den Schnitt einfach als Scheidendammschnitt bezeichnen, denn der Schnitt ist in seinem Wesen identisch mit den Schnitten, die wir seit jeher als laterale

Tafel I.

Tafel I.

Die Operation der erweiterten vaginalen Totalexstirpation am Schlusse des vierten Aktes. Die Umschneidung, Manschettenbildung, Abschiebung der Blase in ihrem mittleren Anteile und der Scheidendammschnitt sind ausgeführt. Die beiden Blasenzipfel stehen noch in Verbindung mit den Parametrien und decken die Vasa uterina und die Ureteren.

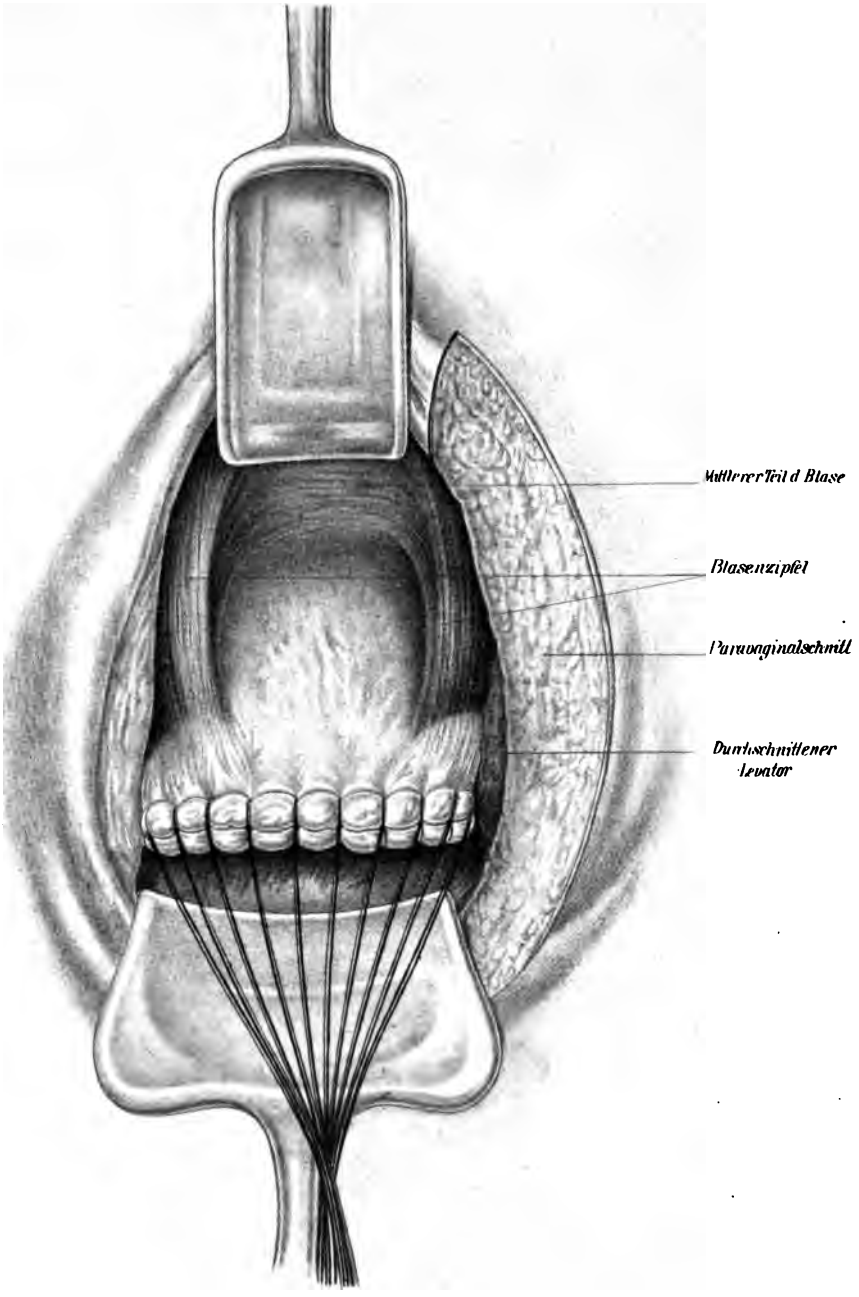

Chromolith. u. Druck v. Th. Bannwarth, Wien.

Verlag von J. Šafář in Wien u. Leipzig.

Episiotomie, später, als sie etwas weiter hinaufreichend angelegt wurden, als Dührssensche Scheidendamminzision bezeichnet haben.

In bezug auf die Ausdehnung des Schnittes ging Schuchardt allerdings am weitesten. Die obere Grenze des Schnittes liegt an der Stelle des Scheidenrohres, an der der zirkuläre Schnitt ausgeführt worden war, und zwar am Übergange der seitlichen in die hintere Wand der Scheide. Sein lateral gelegener Punkt ist das hintere Ende des kleinen Labium, während sein Endpunkt außen am Hinterdamme, nahe der hinteren und seitlichen Umrandung des Afters zu liegen kommt. Der Schnitt wird meist links angelegt, kann aber auch auf die rechte Seite verlegt werden, wobei ein Überwiegen der Infiltration des rechten Parametrium wegen der bei Rechtslagerung des Schnittes besseren Zugänglichkeit des rechten Parametrium maßgebend sein kann. Einen doppelten Schnitt (wie Staude angegeben) ist man wohl nur sehr selten anzulegen genötigt, doch können besonders schwierige Fälle dazu auffordern. Im übrigen führe ich den Schnitt genau nach Schuchardts Angaben aus, verschiebe aber die Stillung der nicht unbeträchtlichen Blutung, nicht wie Schuchardt auf das Ende der Operation, sondern fasse und unterbinde die blutenden Gefäße sofort. Hierauf lege ich auf die Wundfläche eine flache Kompresse, die den Rest der Flächenblutung beherrschen soll und lege über die Kompresse das von Spiegel[1]) angegebene, selbsthaltende Spekulum, das an der Tischplatte befestigt, eine Hand eines Assistenten für die folgenden wichtigen Akte freigibt und durch das gleichmäßige Angedrückthalten der Kompresse die Blutstillung früher besorgt, als dies ein von einer Hand gehaltener Spatel vermöchte.

5. Präparation der Ureteren. Es folgt nunmehr der wichtigste Akt der Operation, die Darstellung der Ureteren. Auch Schuchardt hat diesen Teil der Operation als den wichtigsten bezeichnet, ohne indes viel auf die Einzelheiten der Technik einzugehen. Viele Autoren zweifeln überhaupt an der Möglichkeit der Darstellung der Ureteren von der Vagina aus. Olshausen, früher ein Anhänger der vaginalen Methode, hat nur vom Gesichtspunkte der Unmöglichkeit der sicheren Ver-

[1]) Spiegel, Ein neues selbsthaltendes Spekulum. (Zentr. f. Gyn., 1903, Nr. 18.)

meidung von Verletzungen der Ureteren, wie er glaubt, den vaginalen Weg als minderwertig gegenüber dem abdominalen hingestellt.

Andere Autoren, die Anhänger der vaginalen Methode bei Carcinoma colli sind, haben ganz besondere Vorsichtsmaßregeln ergreifen zu müssen geglaubt, um solche Verletzungen zu vermeiden. So empfahl W i n t e r zur Vermeidung von Verletzungen der Ureteren das Einlegen eines Katheters vor der Operation; doch gibt er selbst zu, daß Hämaturie, Ureteritis die Folge sein können. Trotzdem sieht er in dem Ureterkatheterismus das Mittel zur Vermeidung von Harnleiterverletzungen.

Die Erfahrungen von 258 Fällen, die ich von Juni 1901 bis Juni 1907 operierte, haben mich überzeugt, daß die Präparierung der Ureteren auch ohne derartige Hilfsmittel möglich ist, wenn man die topographischen Verhältnisse beachtet und sich durch den Scheidendammschnitt einen breiten Zugang zur Wundhöhle verschafft.

Mit der im Operationsakte 3. geschilderten Ablösung der Blase ist der Anfang der Präparierung der Ureteren bereits gemacht. Nach Anlegung des Paravaginalschnittes wird nun die Ablösung der Blase fortgesetzt, und zwar in der Mitte im Bereich ihrer Verbindung mit der Zervix, sowie an den Seiten. Unter den früher genannten Blasenzipfeln seitlich von der Zervix, in beiläufiger Höhe des Orificium internum trifft man auf den Ureter. Man muß hier zwei Gruppen von Fällen unterscheiden: Sind die Parametrien weich, dehnbar oder nur wenig infiltriert, besonders aber in der Umgebung der Ureteren frei, so wird mit der Abschiebung der Blasenzipfel auch der Ureter der betreffenden Seite nach aufwärts abgeschoben und man bekommt ihn gar nicht zu Gesicht. Für diese Fälle gibt es keine Präparierung der Ureteren. Immerhin achte man darauf, die Blasenzipfel so hoch als möglich, gewiß aber bis über den oberen Rand der Parametrien abzuschieben. Ist man bis dahin nicht auf den Ureter gestoßen, so braucht man sich nicht weiter um ihn zu kümmern. Diese Fälle sind nun selten; bei dem ungünstigen Materiale meiner Klinik hat sich dieser Fall nur 28mal unter 258 Fällen ereignet. In allen übrigen Fällen mußte die Präparierung eines oder beider Ureteren vorgenommen werden, wobei sich die Regel ergab, daß gerade der Ureter jener Seite zur Darstellung kam, deren Parametrium infiltriert war. Während nun in jenen Fällen, in denen

Tafel II.

Tafel II.

Die erweiterte vaginale Totalexstirpation im fünften Akte.

Die Blasenzipfel sind aus ihrem Zusammenhange mit den Parametrien gelöst und nach aufwärts geschoben. Dadurch wird der obere Rand des Parametrium mit dem Ureterschlitz, der Ureterschlinge und den an dieser Stelle hinter dem Ureter zur seitlichen Zervixwand ziehenden Vasa uterina sichtbar. Die Scheidenmanschette ist im Bilde stark nach abwärts und nach rechts hin verzogen, so daß der Ureter eine scharf gebogene Schlinge bildet.

Schauta: Erweiterte vaginale Totalexstirpation d. Uterus b. Kollumkarzinom. Taf. II.

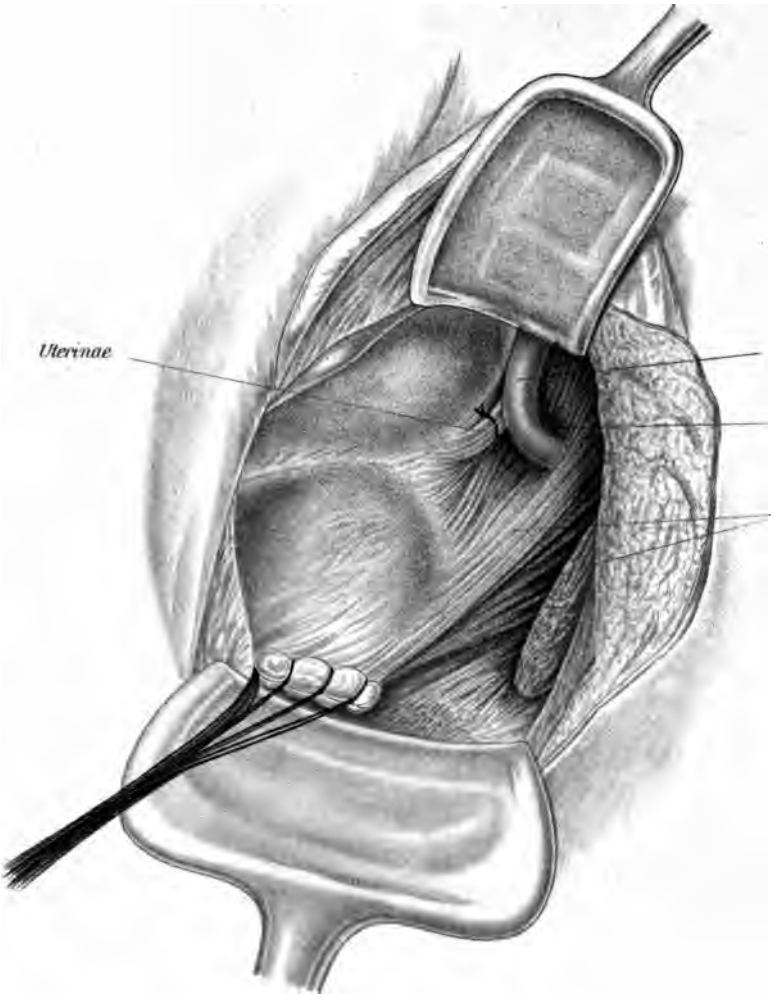

Chromolith. u. Druck v. Th. Bannwarth, Wien.

Verlag von J. Šafář in Wien u. Leipzig

der Ureter bei Ablösung der Blasenzipfel mit abgeschoben worden war und überhaupt nicht zu Gesichte kam, kein Fall von Ureterverletzung vorkam, fallen sämtliche Ureterverletzungen in die zweite Kategorie, wie leicht begreiflich. Die anatomischen Verhältnisse des Ureter zum Parametrium werden in solchen Fällen aus der folgenden Überlegung verständlich:

Der Ureter zieht, von der seitlichen Beckenwand kommend, in leichtem Bogen hinter der Arteria uterina zum Blasenboden; dabei kreuzt er den obersten Rand des Parametrium in der Weise, daß er durch eine Lücke nahe dem proximalen Rande des Parametrium durchtritt. Diese Lücke ist der sogenannte Ureterschlitz. Dieses Verhältnis wird durch die Tafeln nach Holl[1]) und Halban und Tandler[2]) klargestellt. Schiebt man den Blasenzipfel bei weichem, dehnbarem Beckenzellgewebe nach aufwärts, so erfolgt mit der Lösung der hinteren Blasenwand vom Parametrium gleichzeitig auch die Durchtrennung der wenigen Fasern des Parametrium, die den Ureterschlitz nach oben decken, und der Ureter weicht zusammen mit der Blase dem Finger nach oben aus.

Hat jedoch das Parametrium an der Stelle des Ureterschlitzes seine Dehnbarkeit durch entzündliche oder karzinomatöse Infiltration verloren, so bleibt der Ureter auch nach Ablösung des Blasenzipfels in seinen topographischen Beziehungen zum Parametrium und mit der Freilegung der vorderen Fläche des Parametrium durch Abdrängen des Blasenzipfels wird der Ureter für das Auge sichtbar. Der Ureter präsentiert sich nunmehr in Form einer Schlinge oder Schleife, deren Radius ein weit kleinerer ist als der Radius der Ureterkrümmung an der Kreuzung mit dem Parametrium und der Uterina bei normalem Situs Das erklärt sich dadurch, daß wir zur Präparierung einen Zug nach abwärts und nach der entgegengesetzten Seite mittels der Fadenzügel ausführen. Der Uterus ist durch die Umschneidung der Scheide, durch den Scheidendammschnitt und durch die Ablösung der Blase doch schon etwas beweglicher geworden, trotzdem die Parametrien noch nicht durchtrennt sind. Mit der Zervix folgt nun auch das Parametrium und mit diesem der Ureter dem Zuge nach abwärts und zur Seite und dadurch wird die leichte de norma bestehende bogenförmige Krümmung des Ureter nach abwärts

[1]) S. mein Lehrbuch, III. Aufl., Bd. II, S. 40.

[2]) Tandler-Halban, Topographie des weiblichen Ureter.

verschärft und es entsteht jener Bogen, dessen medialer Schenkel zur Blase, dessen lateraler Schenkel zur Niere zieht und aus dessen distalwärts gelegenem Scheitel Arteria und Vena uterina hervortreten.

Ist die Operation bei diesem Punkte angelangt, so handelt es sich meist nur mehr darum, den Ureter aus seinen Verbindungen mit dem Parametrium frei zu machen. In mittelschweren Fällen gelingt dies durch leichten Druck mit dem Finger, in anderen muß die Schere abwechselnd mit dem Finger arbeiten. In sehr schweren Fällen muß der Ureter Schnitt für Schnitt aus der karzinomatösen Umgebung ausgelöst werden, so daß die untere Fläche des Ureterschlitzes als halbkreisförmige Rinne an dem starren Parametrium zurückbleibt. Auch wir haben die Beobachtung gemacht, daß der Ureter selbst rings von Karzinom umwachsen sein kann und doch selbst noch frei von Karzinom gefunden wird. Doch kommen Ausnahmen vor. In diesen bleibt nur die Resektion des Ureter übrig, will man die Operation vollenden. In den schwersten Fällen von Aufgehen des durch das Parametrium ziehenden Anteiles des Ureter in die karzinomatöse Infiltration gelingt die Darstellung des Ureter überhaupt nicht mehr. Der Ureter wird mit dem Parametrium durchschnitten — atypische Fälle, welche besser unoperiert geblieben wären (z. B. Fälle 2 und 46).

Ist der Ureter präpariert, seine Schlinge sowohl im distalen (medialen) als auch im proximalen (lateralen) Schenkel allseits frei von dem umgebenden Gewebe, so kann nun Ureter und Blase mit dem S i m o n'schen Spatel nach aufwärts gehalten werden und das Parametrium liegt nun in ganzer Ausdehnung bis an die Beckenwand frei.

Man kann nun sofort an die Durchtrennung des Parametrium gehen. Besser aber ist es, vorerst die Arteria uterina an ihrer Kreuzung mit dem Ureter so hoch als möglich mit einer D e c h a m p'schen Nadel zu fassen und mit Seide zu ligieren. Bei der weiteren Operation hat man dann fast nur mehr mit der venösen Blutung zu rechnen.

6. E r ö f f n u n g d e s D o u g l a s. Über diesen Akt der Operation ist nichts Besonderes zu sagen. Er vollzieht sich in typischer Weise wie bei anderen Köliotomien. Man schiebt das Rektum nach hinten ab und eröffnet mit einem Scherenschlage

Tafel III.

Tafel III.

Die nebenstehende Tafel zeigt die Operation der erweiterten vaginalen Totalexstirpation am Schlusse des sechsten Aktes. Der Uterus ist, wie auf Tafel II, stark nach rechts und unten verzogen. Die Arteria und Vena uterina sind ligiert und durchtrennt. Dadurch ist der Ureter etwas freier geworden und noch weiter von der Vorderfläche der Parametrien abgeschoben, so daß seine Schlinge nicht mehr in so scharfem Bogen verläuft, wie auf Tafel II. Das Parametrium liegt frei, bis auf die lateralsten Anteile, welche sich im Bilde hinter dem entsprechenden Anteile der Scheidendammwunde verbergen, jedoch durch Einsetzen eines Scheidenspatels sichtbar gemacht werden können.

Der Zeigefinger der linken Hand ist in den eröffneten Douglas eingeführt. Die fast horizontal gestellte Schere beginnt die Ausschneidung des linken Parametrium an dessen unterem und seitlichen Rande.

Schauta: Erweiterte vaginale Totalexstirpation d. Uterus b. Kollumkarzinom. Taf. III.

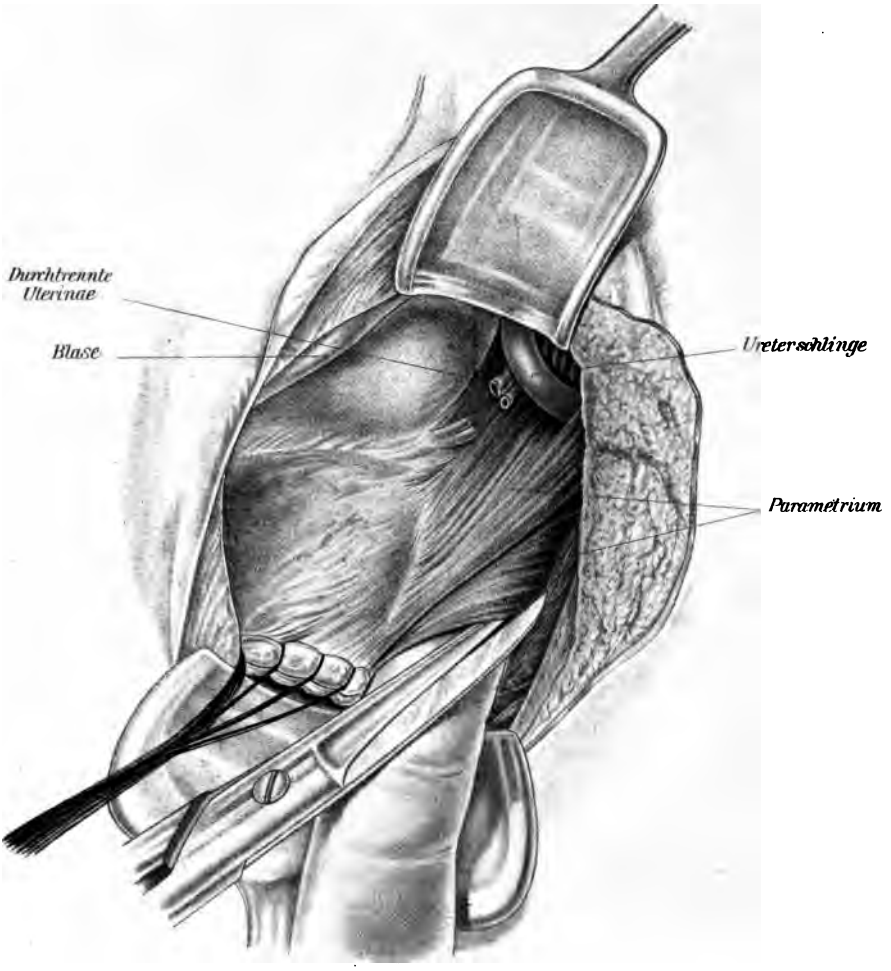

Chromolith. u. Druck v. Th. Bannwarth, Wien.

Verlag von J. Šafář in Wien u. Leipzig.

das Peritoneum, erweitert den Schnitt etwas nach beiden Seiten. Bei Verwachsungen im Douglas oder bei entzündlichen Adnextumoren, die im Douglas liegen, noch mehr aber bei Übergreifen des Karzinom auf das pararektale Bindegewebe kann dieser Eingriff ein schwieriger werden. Für das Verhalten in den Fällen der ersten Art bestehen allgemein gültige Grundsätze. Bei Karzinom muß dieses umgangen und vom Rektum lospräpariert werden. Unter Umständen müssen auch Teile der vorderen Rektalwand zur Resektion kommen, wie im Falle 115 unserer Kasuistik. Der Defekt wird durch sofortige Naht in 2 bis 3 Schichten geschlossen. Doch bildet das Übergreifen des Karzinom auf das Rektum eine seltene Komplikation dieser Operation.

7. Ausschneidung der Parametrien. Durch die Abschiebung der Blase und ihrer Zipfel nach oben und die Eröffnung des Douglas liegt nun das Parametrium bei geeigneter Einstellung mit Spateln in seiner ganzen Ausdehnung vom unteren zum oberen Rande, von der Seitenkante des Uterus bis zur seitlichen Beckenwand frei und dem Auge zugänglich. Es erfolgt nun dessen Abtrennung so weit als möglich nach außen.

Zu diesem Zwecke führe ich behufs Durchtrennung des Parametrium der linken Seite den Zeigefinger der linken Hand in den Douglas mit nach links gekehrter Spitze ein, trenne mit der fast horizontal liegenden Schere die Verbindung des Parametrium mit dem Rektum an dieser Stelle, wobei gewöhnlich ein Ast der Arteria haemorrhoidalis media durchtrennt wird und versorgt werden muß, gehe dann bei zweckmäßig eingesetzten und stark angezogenen Spateln um den lateralen Anteil des Parametrium dicht an der Beckenwand herum, wobei die Schnittrichtung allmählich in die sagittale übergeht, wechsle den Ort der Spateln, indem ich nunmehr nochmals Blase und Ureter für das Auge freilege, und schneide nun das Parametrium bei schräger Richtung der Schere mit einigen Scherenschlägen auch am oberen Rande ab, wobei der Ureter keinen Augenblick aus dem Auge gelassen werden darf, da die Abtrennung dicht unterhalb des Ureter, und zwar des möglichst hochgehaltenen, nach oben abgelösten Ureter erfolgen muß. Zur Darstellung der am meisten lateral gelegenen Anteile des Parametrium fasse ich von unten her nicht selten das parametrane Gewebe mit einer starken Klemme, an der ich während der Durchtrennung des

Parametrium an der seitlichen Beckenwand einen Zug ausüben lasse, um möglichst viel Parametrium mitzunehmen.

Die Durchtrennung des Parametrium erfolgt vollkommen aus freier Hand ohne Präventivligatur oder Abklemmung. So gelingt es viel weiter nach außen zu kommen als mit Ligatur oder Klemme, da in diesen und peripher von ihnen immer Gewebe zurückbleiben muß, das nicht immer mortifiziert. Hat man die Uterina vorher unterbunden, so vollzieht sich die Durchtrennung, abgesehen von der Blutung aus dem oben erwähnten Aste der Arteria haemorrhoidalis media und der größtenteils venösen Flächenblutung, fast blutleer. Gegen letztere wende ich sofort nach der Durchtrennung die Tamponade an, indem ich in die recht große Höhle an der seitlichen Beckenwand eine Gazekompresse einlege und dann sofort zur Exzision des anderen Parametrium schreite, die in derselben Weise ausgeführt wird.

Es ist erstaunlich, wie beweglich scheinbar starre Parametrien während der Operation werden und wie man sich überzeugen kann, daß Parametrien, die scheinbar unmittelbar bis an die Beckenwand infiltriert erscheinen, schließlich doch noch dehnbares Gewebe zwischen sich und der Beckenwand frei lassen, in dem die Durchtrennung erfolgen kann. Ein direktes Übergreifen der karzinomatösen Erkrankung auf das Periost scheint nicht vorzukommen, gewiß nicht in Fällen, in denen man auch nur im entferntesten an eine Totalexstirpation denken kann.

Die Abbildungen, welche ich im kasuistischen Teile den Krankengeschichten beigebe, zeigen, wie weit in einzelnen Fällen die Exzidierung der Parametrien durchgeführt worden war.

Zahlreiche Präparate meiner Klinik, die jederzeit zur Verfügung stehen, lehren die große Leistungsfähigkeit der von mir geübten Technik.

Ebenso überzeugen wir uns nach jeder Operation und haben sich zahlreiche Ärzte, denen ich die Operation zu demonstrieren Gelegenheit hatte, überzeugt, daß die Austastung der seitlichen Beckenwände dieselben frei von verschiebbarem parametranen Bindegewebe ergibt, indem man direkt unter dem Finger das Periost tastet.

8. Versorgung der Ligamenta lata. Ist bei Ablösung der Blase der vordere Douglas noch nicht eröffnet

Tafel IV.

Tafel IV.

Die Operation der erweiterten vaginalen Totalexstirpation ist bis zum zehnten Akte vorgeschritten. An den Peritonealwundrändern liegen die Nähte. Im rechten Winkel derselben ist der Stumpf des r. lig. latum durch eine dicht daneben angelegte Naht fixiert. Nach außen von dieser Stelle verläuft der rechte Ureter in weitem Bogen von der hinteren Beckenwand zur Blase. An seinem medialen Rande hinten und hoch oben sieht man den Stumpf der Vasa uterina der rechten Seite.

Schauta: Erweiterte vaginale Totalexstirpation d. Uterus b. Kollumkarzinom. Taf. IV.

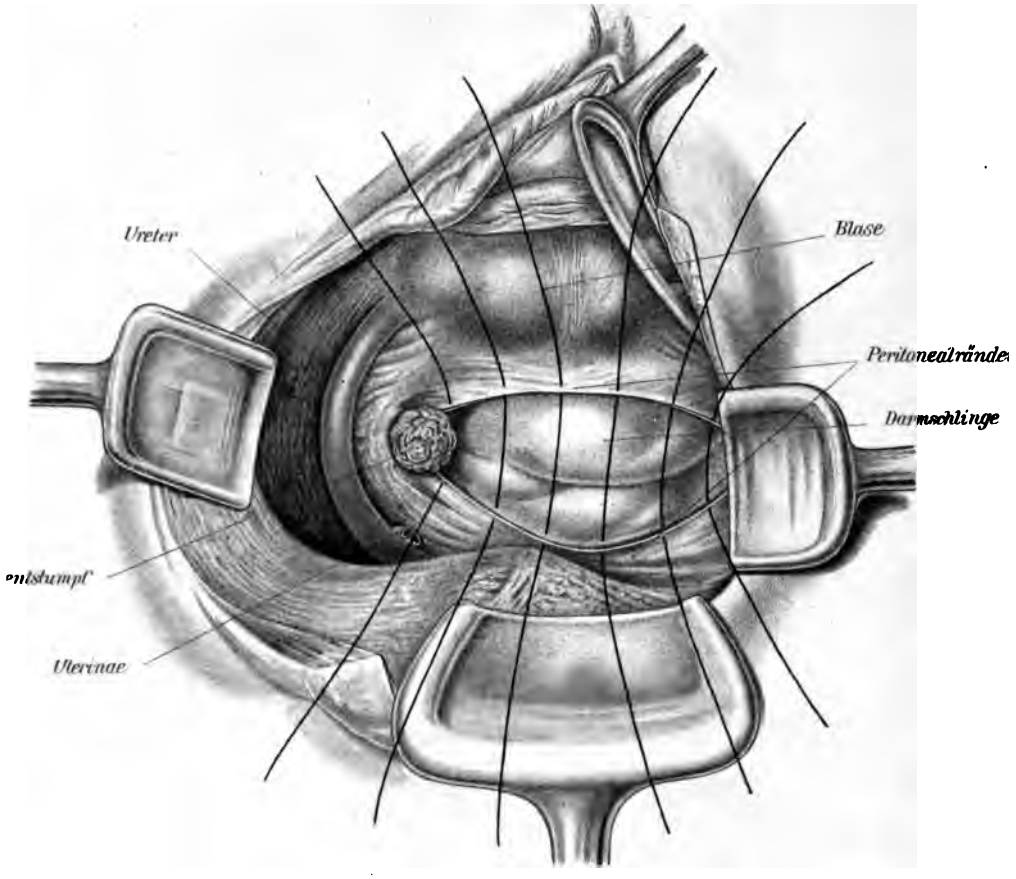

Chromolith. u. Druck v. Th. Bannwarth, Wien.

Verlag von J. Šafář in Wien u. Leipzig.

worden, so geschieht dies jetzt in bekannter Weise. Der Uterus hängt nun nur mehr an den breiten Mutterbändern. Deren Durchtrennung erfolgt entweder bei Uterus in situ nach Anlegung von 2—3 Ligaturen beiderseits oder nach Stürzen des Uterus durch die vordere, seltener durch die hintere Scheidenbauchwunde.

Die Abtrennung des Ligamentum latum erfolgt bei Kollumkrebs, von dem hier ausschließlich die Rede ist, zwischen Uteruskante und Ovarien. Letztere bleiben, wenn sie normal sind, zurück.

Die Entfernung der Adnexe ist bei Karzinom des Kollum nicht nötig. In den Tuben kommen Metastasen nicht vor, in den Ovarien nur bei Korpuskarzinom. Von diesem ist aber hier nicht die Rede. Im übrigen erschwert die Entfernung der Adnexe die Operation und verhindert den sicheren Abschluß des Peritoneum durch Herabziehen und extraperitoneale Lagerung der Ligamentstümpfe. Die extraperitoneale Lagerung der Stümpfe scheint mir wichtig im Interesse der Vermeidung der Infektion des Peritoneum.

9. Blutstillung. Ist der Uterus entfernt, so wird das ganze umfangreiche Operationsfeld nochmals einer genauen Revision unterzogen, wobei durch Spatel die seitlichen Beckenbuchten zugänglich gemacht werden. Etwaige kleinere Gefäße werden noch versorgt. Die venöse Blutung steht bis dahin gewöhnlich.

10. Schluß der Bauchhöhle. Das Peritoneum der Blase wird mit dem Peritoneum des Douglas in ganzer Ausdehnung durch dicht gestellte Knopfnähte vereinigt, wobei die Stümpfe der Ligamenta lata an den langgelassenen Fäden herabgezogen, von den Nähten an entsprechender Stelle nahe den Wundwinkeln mitgefaßt und auf diese Weise extraperitoneal gelagert werden. Bei der großen Ausdehnung der Peritonealwunde ist die genaue Vereinigung, besonders in den seitlichen Anteilen mitunter schwierig, soll aber trotzdem mit größter Sorgfalt ausgeführt werden.

Dieser Akt der Operation ist der einzige, der im Laufe der Jahre gewisse Wandlungen durchgemacht hat.

In den ersten zwei Jahren stand ich unter dem Eindrucke, daß es am besten sei, bei jeder Totalexstirpation überhaupt zu

drainieren. Ich hatte diese Überzeugung aus meinen Erfahrungen über vaginale Adnexoperationen geschöpft. Gerade bei der Karzinomoperation, bei der jedoch so große Zellgewebshöhlen zurückbleiben, bin ich von dieser Ansicht völlig zurückgekommen. Bei nicht völlig aseptischem Heilungsverlaufe jener Zellgewebswunden besteht die Gefahr des Aszendierens des Prozesses auf das Peritoneum. Eine Reihe von Todesfällen, in denen dieser Vorgang klar war, veranlaßte mich nunmehr, diese Zellgewebswunden auszuschalten, und zwar durch Nahtvereinigung der Peritonealmit den Scheidenwundrändern. Bei der Notwendigkeit der tiefen Abtragung der Scheide, die mir immer mehr und mehr klar wurde und die ich schließlich zum Prinzipe erhob, war auch diese Methode der Wundversorgung nicht haltbar.

Und nun ging ich zur dritten Art der Wundversorgung über, zur eingangs geschilderten, des vollständigen Abschlusses des Peritonealraumes, der Vernähung der Peritonealränder bei extraperitonealer Lagerung der Stümpfe.

Der supravaginale Zellgewebsraum wird mit Gaze locker ausgestopft und so drainiert.

Die Erfolge sprechen für mein Verfahren. Fälle von vollkommen offener Behandlung zähle ich 55, solche von Drainage durch eine Lücke bei möglichster Deckung der supravaginalen Wunde 34. Von diesen 89 Fällen starben 15, d. i. 16·8%. Von den übrigen mit vollständigem Abschluß behandelten 169 Fällen starben 13, d. i. 7·6%. Wenn auch gewiß noch andere Faktoren für den letalen Ausgang in jeder dieser zwei Gruppen verantwortlich gemacht werden müssen, so kommt doch auch ein Teil der Todesfälle der ersten Kategorie auf die Methode, wie wir uns ja wiederholt bei der Sektion überzeugen konnten.

Während also der Vorteil des vollkommenen Abschlusses der Bauchhöhle vom supravaginalen Wundrande darin liegt, daß Entzündungsvorgänge des parametranen Zellgewebsraumes sich nicht so leicht auf das Peritoneum fortpflanzen können, daß auch Ileus durch extraperitoneale Lagerung der Stümpfe und Ausschaltung jeglicher Wundfläche aus der Peritonealhöhle sicherer vermieden wird, hat der Abschluß den Nachteil, daß die Drainage der Peritonealhöhle in unreinen Fällen nicht möglich ist. Doch überwiegt der Vorteil so sehr, daß ich selbst in unreinen Fällen mich nicht mehr zur Drainage entschließe, ein Grundsatz, der

Tafel V.

Tafel V.

Die Operation der erweiterten vaginalen Totalexstirpation ist vollendet Die Peritonealnähte sind geknüpft. Man sieht im Bilde der im rechten Winkel der Peritonealwunde fixierten Stumpf des Lig latum, die Schlinge des rechten Ureter und den Stumpf der Vasa uterina derselben Seite. Mit der noch ausständigen Vernähung der Scheidendammwunde wird die Operation abgeschlossen.

Schauta: Erweiterte vaginale Totalexstirpation d. Uterus b. Kollumkarzinom. Taf. V.

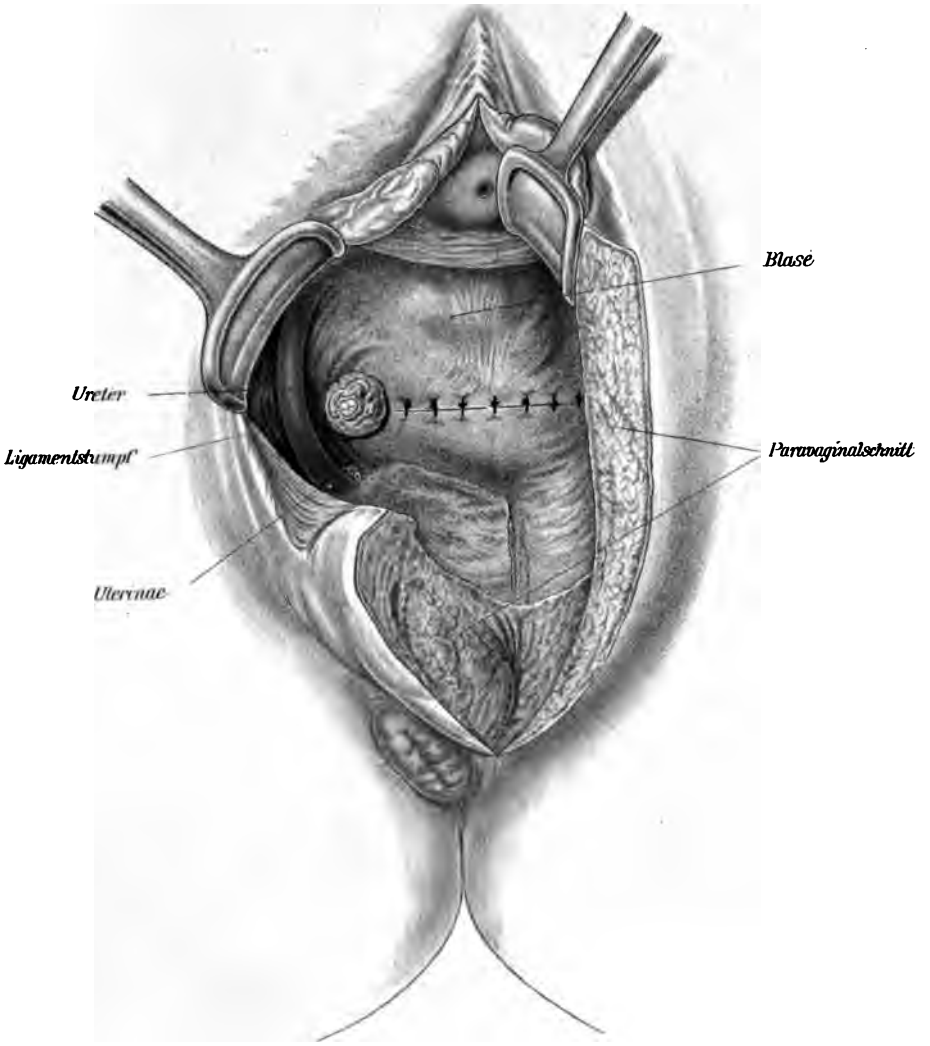

Chromolith. u. Druck v. Th. Bannwarth, Wien.

Verlag von J. Šafář in Wien u. Leipzig.

sich auch auf anderen Gebieten der Köliotomie recht gut bewährt hat.

11. Naht des Scheidendammschnittes. Den Abschluß der Operation bildet die Naht des Scheidendammschnittes, und zwar der vaginalen Ränder mit Katgut, der Hautwunde mit Seide. Dazu kommen versenkte, die durchtrennten Ränder des Levator ani, des Musculus pubo-coccygeus, des Musculus bulbo-cavernosus und des Musculus transversus perinei superficialis und deren Faszien vereinigende Katgutnähte.

c) Nachbehandlung.

Die Nachbehandlung wird nach denselben Grundsätzen geleitet wie nach jeder Köliotomie. Es wird also hier nur auf einige, unsere Operation speziell betreffende Eigentümlichkeiten zu verweisen sein. Zunächst soll Vorsorge getroffen werden, daß bei längerer Dauer der Operation, bei Bestand eines höhergradigen anämischen Zustandes schon vor derselben, bei stärkerem Blutverluste während der Operation bald nach Beendigung derselben eine subkutane Infusion von physiologischer Kochsalzlösung zur Anwendung kommen könne.

Die Gazestreifen in den Wundhöhlen, die nach der Operation zurückbleiben, werden im allgemeinen vom achten Tage an entfernt. Doch soll dies nicht plötzlich geschehen, denn die Scheidenwunde verkleinert sich nach Entfernung der Streifen oft sehr rasch und es kann zu Sekretstauung kommen, wenn die Verkleinerung der darüber befindlichen Höhlen nicht gleichen Schritt gehalten. Deshalb lasse ich die Gazestreifen, von denen gewöhnlich einer in jeder der beiden Höhlen liegt, oft auch ein dritter in der Mitte zwischen Blase und Rektum, langsam entfernen, etwa 10 *cm* täglich von jedem der drei Streifen. So hat die Höhle Zeit sich zu schließen, und nach Entfernung der Streifen liegt am oberen Ende des Scheidenrestes nur mehr eine kleine granulierende Fläche, die sich rasch verkleinert und übernarbt. Eine Entfernung von Ligaturen ist bei dieser Operation nicht notwendig. Die Dammnähte werden am achten Tage entfernt.

Kapitel III.

Unser Material. Operabilität. Nachforschung über das Verhalten der Kranken und ihrer ärztlichen Ratgeber bis zum Tage der Operation. Indikationen und Kontraindikationen. Sichtung des Materiales nach der Schwierigkeit der Operation.

In der vorliegenden, am Schlusse im Auszuge mitgeteilten Kasuistik der Fälle von erweiterter Karzinomoperation sind alle Fälle der Klinik von Anfang Juni 1901 bis Anfang Juni 1907 aufgenommen. Nicht enthalten sind in dieser Statistik: 1. Die abdominalen Operationen bei Zervixkarzinom. 2. Die sämtlichen Korpuskarzinomfälle. 3. Die Rezidivoperationen. 4. Die privaten Fälle.

Deshalb stimmen auch die Nummern der Fälle in meinen früheren Abhandlungen[1]) mit denen der vorliegenden, nach obigen Gesichtspunkten revidierten Statistik nicht überein, was ich hiermit ausdrücklich hervorheben möchte.

Abdominale Operationen bei Zervixkarzinom wurden in dem genannten Zeitraume sieben ausgeführt.

In einem Falle war gleichzeitige Gravidität die Indikation für das Abgehen von dem gewöhnlichen Wege. In einem anderen Falle bestimmten Adnextumoren mit vollständiger Fixation des Uterus, einmal Coxanchylose mit Flexion und Adduktion des Beines und dadurch erschwerte Zugänglichkeit von unten, einmal multiple Myome mit teilweise interligamentärer Entwicklung zur Wahl des abdominalen Verfahrens. In einem weiteren Falle bestand gleichzeitig Hernia umbilicalis, welche den Weg durch die Bauchdecken zur gleichzeitigen Heilung der Hernie vorziehen ließ. In zwei Fällen wurde bei vorgeschrittener Erkrankung versuchsweise der abdominale Weg betreten.

[1]) Monatsschr. f. Geb. u. Gyn., Bd. 15 und 19.

Die Korpuskarzinome wurden ausgeschieden, da sie, wie allgemein bekannt, bessere Dauererfolge geben als die Kollumkarzinome und durch das Zusammenlegen dieser beiden prognostisch so differenten Karzinomarten die Statistik des Kollumkarzinom eine eventuell zu günstige Färbung erhalten könnte.

Die Rezidivoperationen schied ich aus, da ich sie nicht als selbständige Operationen führen wollte, da doch eine Rezidivoperation nicht zusammengelegt werden kann mit einer Totalexstirpation und wir auch derartige Operationen sehr selten ausgeführt haben. Dort, wo sie nach Totalexstirpation, die in vorliegender Kasuistik Platz gefunden, zur Ausführung kamen, werden dieselben an geeigneter Stelle später besprochen.

Endlich habe ich alle privaten Fälle diesmal aus der Statistik weggelassen. Das private Material läßt sich mit dem klinischen schwer vergleichen. Zunächst fehlt beim privaten Materiale die Basis zur Berechnung der Operabilität. Die Fälle, die in unsere Sprechstunde kommen, sind meist von Ärzten behufs Operation an den Operateur dirigiert. Viele sind zur Operation entschlossen, sind auch operabel, haben aber im vorhinein die Absicht, sich an anderer Stelle operieren zu lassen und wollen nun ein letztes Gutachten vor der Entscheidung. Solche Fälle sind operabel, lassen sich aber nicht operieren (vielleicht von einem anderen, vielleicht auch nicht), müßten also als solche, die die Operation verweigern, aus der Statistik des eben konsultierten Spezialisten ausgeschaltet werden. Die Berechnung der Operabilität aus der Zahl der vorgestellten Privatfälle würde zu einem zu günstigen Perzentsatze führen, da ja tatsächlich die meisten Fälle operabel sind. Die Inoperabeln werden von ihren Ärzten gar nicht an die höhere Stelle geschickt. Endlich hat sich mir bei dem in Wien vorsprechenden internationalen Publikum die Erfahrung ergeben, daß man nur sehr schwer von diesen, über ganz Europa, ja über die ganze Erde verstreuten Operierten Nachrichten über das spätere Befinden erhält. Die Zahlen sind also für eine beweisende Statistik nicht zu brauchen. Deshalb habe ich, dem Beispiel anderer Operateure folgend, die Privatkranken diesmal aus der Berechnung ausgeschieden, obwohl darunter einige Fälle aus der genannten Zeit durch die erweiterte vaginale Totalexstirpation operiert, mit Dauerheilungen figurieren; so ein sehr schwerer Fall einer damals 25jährigen Dame, die Kollege F l e i s c h m a n n mit mir gesehen und

die ich am 1. August 1901 operierte, die noch heute nach mehr als sechs Jahren rezidivfrei ist und sich einer blühenden Gesundheit erfreut.

Eine Unterscheidung zwischen Portio- und Zervixkarzinom wurde in vorliegender Arbeit nicht gemacht. Nur in den seltensten Fällen war es bei dem weit vorgeschrittenen Zustande des Leidens möglich, den ursprünglichen Ausgangspunkt desselben festzustellen. Außerdem wird in neuerer Zeit auch histologisch nicht mehr der strenge Unterschied zwischen Zervix- und Portiokrebs gemacht[1]), da sich diese beiden, früher unterschiedenen Formen des Kollumkarzinom auch in ihren Anfangsstadien histologisch völlig gleichartig darstellen.

Wie wenige Fälle aber aus unserem Materiale den Anfangsstadien entstammen, geht auch aus der von mir seit mehreren Jahren angestellten Nachforschung über die früheren Schicksale der Kranken bis zur Aufnahme in die Anstalt hervor. Da diese Unterscheidung nach dem ursprünglichen anatomischen Sitz demgemäß nur für einzelne wenige Fälle möglich ist, haben wir sie ganz fallen gelassen und nur die Bezeichnung Kollumkarzinom gebraucht.

Nach Ausscheidung der oben erwähnten Fälle bleiben 564 Fälle von Kollumkrebs, welche in der Zeit von Anfang Juni 1901 bis Anfang Juni 1907 die Hilfe der Klinik in Anspruch nahmen. Es sind hier alle Fälle ohne Ausnahme mitgezählt, auch solche, die nur einmal in der poliklinischen Sprechstunde sich vorstellten und dann nicht wieder erschienen. Nicht also nur die in die Klinik Aufgenommenen, sondern auch alle, die mit ihrem Leiden, das längst als unheilbar erkannt worden, hilfesuchend von einer Anstalt zur anderen wandern, wurden mitgezählt. Daß diese Fälle die Statistik nicht nur einer Anstalt, sondern die Statistiken mehrerer Anstalten eines Ortes schwer belasten, ist klar. Dennoch müssen sie in eine richtige Berechnung aufgenommen werden.

Operabilität.

Von diesen 564 Fällen haben 35 die Operation verweigert und wurden 258 der Operation der erweiterten vaginalen Totalexstirpation unterworfen. Das gibt eine Operabilität von 48·7%.

Die Schwankungen in der Operabilität der einzelnen Jahre gibt folgende Tabelle wieder:

[1]) Schottländer, Zentralbl. f. Gyn., 1907, S. 750.

Operabilität.

Tabelle I.

Im Jahre	Zahl der Fälle	Die Operation verweigerten	Operiert wurden	Perzent
1901	116	9	47	43·9
1902	95	8	29	33·3
1903	88	6	37	45·1
1904	96	6	49	54·4
1905	82	4	49	62·8
1906	87	2	47	55·2
Zusammen	**564**	**35**	**258**	**48·7**

Der gewaltige Fortschritt, der in der neuen Methode der erweiterten vaginalen Totalexstirpation gegenüber der früheren einfachen vaginalen Totalexstirpation liegt, zeigt sich durch Vergleich der vorliegenden Ziffern, mit denen der unmittelbar vorhergegangenen Berechnungen aus derselben Klinik[1]).

Die Operabilität unserer Fälle mittelst einfacher vaginaler Totalexstirpation betrug bei mittlerer Indikationsstellung 14·7%. Schon Winter bezeichnete dieses Resultat als ein sehr schlechtes, infolge besonders ungünstigen Materiales, da die Operabilität anderer Kliniken, die zum Vergleiche herangezogen wurden, 20—40% ergab.

Nachforschungen über das Verhalten der Kranken vor der Operation.

Unser Material hat sich seit den Jahren der Waldsteinschen Statistik wahrscheinlich nicht gebessert. Um mir diesbezüglich einen auf Zahlen basierenden Einblick in die tatsächlichen Verhältnisse zu verschaffen, einen Einblick, der mich

[1]) Waldstein, Archiv f. Gyn., Bd. 61, u. Zentralblatt f. Gyn. 1901, Nr. 50.

selbst und auch andere besser zu belehren imstande sein müßte als der subjektive Eindruck, den die tägliche Erfahrung gibt, habe ich es unternommen, eine Statistik über das Verhalten der Patienten vor ihrer Vorstellung an der Klinik anzulegen, wie dies Winter seinerzeit getan[1]). Diese Protokolle wurden anfangs 1904 begonnen und bis in die jüngste Zeit fortgeführt. Sie umfassen bis 16. Oktober 1907 325 Fälle. Die Fragen, welche in diesen Protokollen zur Beantwortung gekommen sind, waren die folgenden:

1. Wie lange nach dem Auftreten der ersten Symptome hat die Kranke ärztlichen Rat eingeholt?

2. Wie hat sich der Arzt beim Raterteilen verhalten?

3. Wie viele Zeit hat die Kranke verstreichen lassen von dem Augenblicke, wo sie den Rat zur Operation erhielt bis zu dem Tage, an welchem sie an der Klinik erschien?

Diese drei Hauptfragen der Winterschen Statistik haben auch wir unseren Nachforschungen zugrunde gelegt und sind, um die passende Vergleichsbasis zu erhalten, bei der Abgrenzung der Termine in derselben Weise vorgegangen wie Winter.

Wie lange nach dem Auftreten der ersten Symptome hat die Kranke ärztlichen Rat eingeholt?

Tabelle II.

Zahl der Fälle	Im 1. Monat	Später als 1 Monat	Später als 1/4 Jahr	Später als 1/2 Jahr	Später als 3/4 Jahre	Später als 1 Jahr
325	71	75	91	39	14	35
Perzent	21·8%	23%	28%	12%	4·3%	10·7%

Aus dieser Tabelle ergibt sich, daß nur 71 von 325 Frauen im ersten Monat nach Auftreten der Krebssymptome ärztliche Hilfe aufgesucht haben, also 21·8%, in runder Ziffer also etwa $^1/_5$ aller Fälle. Immerhin sind diese Ziffern besser als die seinerzeit aus dem Materiale derselben Klinik von Waldstein vor-

[1]) Winter, Die Bekämpfung des Uteruskrebses. 1904.

gelegten. 78·2% aller Fälle haben sich also (wenn wir Winters Grundsatz, man könne den Fall noch als günstig ansehen, wenn die Kranke sich innerhalb der ersten vier Wochen nach Auftreten der ersten Symptome vorstellt, akzeptieren) verspätet ärztlicher Hilfe zur Verfügung gestellt, darunter die größte Zahl später als ¼ Jahr (28%). Selbst auf die Zeit, später als 1 Jahr, entfallen von diesen Zahlen 10·7%.

Würde man die jetzt gewonnenen Zahlen mit denen der Waldsteinschen Statistik ohneweiters vergleichen, so ergäbe sich eine bedeutende Besserung der Verhältnisse unseres Materiales in den letzten Jahren. Ich glaube aber nicht, daß dem so ist. Die Waldsteinschen Zahlen sind einfach den Ambulanzprotokollen und Krankengeschichten der Klinik entnommen, welche wohl das Auftreten der ersten Krebssymptome, nicht aber immer auch die Zwischenstadien, welche die Kranken bis zur Vorstellung an der Klinik durchgemacht haben, buchen. In unserer Statistik sind diese Zahlen auf Grund eines eigenen Protokolles gewonnen, das in jedem Falle auch die so wichtigen Zwischenstadien der Intervention des Hausarztes oder der Hebamme berücksichtigt. Die Waldsteinschen Zahlen geben also meist nur die Zeit, welche verstreicht vom Auftreten der ersten Symptome des Leidens bis zur Vorstellung an der Klinik, während unsere Protokolle in jedem Falle die Zeit vom ersten Auftreten der Symptome bis zur ersten Intervention des praktischen Arztes (Hausarzt) erkennen lassen. Da diese erste Intervention hinter der klinischen Vorstellung oft sehr lange zurückliegt, ergibt die Waldsteinsche Statistik größere Intervalle als unsere. Damit soll aber nicht in Abrede gestellt werden, daß doch in der genannten Zeit eine gewisse Besserung der Verhältnisse platzgegriffen haben kann.

Wie hat sich der Arzt beim Raterteilen verhalten?

Wir kommen nun zur zweiten wichtigen Etappe in der Erkenntnis und Heilung der Krebskrankheit des Uterus, zum Verhalten der ärztlichen Person, an welche sich die Kranke zuerst mit ihren Symptomen wendet.

Diesbezüglich ergeben unsere Nachforschungen das folgende Resultat: Unter den 325 Frauen unserer Nachforschungen haben 318 Frauen in erster Linie ärztliche, 7 Frauen in erster Linie die Hilfe einer Hebamme aufgesucht.

Die Pflicht des Arztes oder der Hebamme wäre es, entweder sofort zu untersuchen oder die Patientin an einen Spezialisten zu weisen. Von 318 konsultierten Ärzten haben 251 sofort untersucht, 67 die Untersuchung unterlassen; von 7 Hebammen 2 sofort, 5 nicht untersucht.

Von den 251 Ärzten, welche sofort untersuchten, haben 216 die Kranken an den Spezialarzt gewiesen, 35 nicht.

Die 2 Hebammen, welche sofort untersuchten, haben die Kranken an die höhere Instanz dirigiert; von den 5 Hebammen aber, welche nicht untersuchten, nur 2.

Mit oder ohne sofortige Untersuchung haben die Kranken medikamentös oder diätetisch behandelt 66 Ärzte und 2 Hebammen. Und nur achtmal haben die Ärzte die anatomische Untersuchung behufs Erkennung des Leidens durch das Mikroskop eingeleitet, darunter einmal erst drei Wochen nach der ersten Konsultation.

Zum Verständnis der eben wiedergegebenen Zahlen bezüglich des Verhaltens der Ärzte gegenüber Frauen mit Karzinom muß folgendes erwähnt werden: Es muß nicht unbedingt als Vernachlässigung angesehen werden, wenn ein Arzt eine Patientin mit Krebssymptomen nicht untersucht. Wenn er sie ohne Untersuchung anweist, sich sofort an einen Spezialisten oder an eine Klinik zu wenden, so hat er ebenfalls seine Pflicht getan. In diesem Sinne haben also in unseren 325 Fällen 218 ärztliche Ratgeber, und zwar 216 Ärzte und 2 Hebammen ihre Pflicht getan, d. i. 67%. Der Vorwurf der Vernachlässigung trifft ihn jedoch, wenn er mit oder ohne Untersuchung die Kranke nicht zum Spezialisten weist. Manche Ärzte führen als Erklärung ihres Verhaltens an, sie hätten den Fall für inoperabel gehalten. Da die Grenzen der Operabilität sich fortwährend verschieben und man heute Frauen mit Erfolg operiert, die vor mehreren Jahren noch für inoperabel gehalten wurden, so darf dieser Einwand nicht angenommen werden. Auch kann der Kliniker über Operabilität und Nichtoperabilität oft nur nach wiederholter Untersuchung, eventuell in Narkose, oft auch erst

nach begonnenem Eingriff entscheiden. Am besten tut also der Arzt, wenn er, ohne Spezialarzt zu sein, über diese schwierige Frage nicht entscheidet, sondern die Entscheidung dem Spezialarzte, am besten der Klinik überläßt.

Ich sehe also in der Tatsache, daß eine Frau mit Karzinom mit oder ohne Untersuchung vom Arzte behandelt wird, ohne vorher der Klinik zugewiesen worden zu sein, eine Vernachlässigung.

Fälle, die direkt die Klinik aufsuchten, ohne vorher bei Ärzten gewesen zu sein, habe ich als sofort untersucht und spezialärztlicher Hilfe überwiesen gebucht.

In diesen Zahlen spiegeln sich die Hindernisse, welche der Krebsheilung in der zweiten Etappe entgegenstehen. Damit ist aber der Irrgang der Krebskranken noch nicht am Ende. Es kommt noch zu einer dritten Etappe, die die folgende Tabelle wiedergibt:

Wie viele Zeit hat die Kranke verstreichen lassen von dem Augenblicke, wo sie den Rat zur Operation erhielt bis zu dem Tage, an welchem sie an der Klinik erschien?

Tabelle III.

Zahl der Fälle	Bis zu 8 Tagen	Bis zu 2 Wochen	Bis zu 3 Wochen	Bis zu 4 Wochen	Bis zu 2 Monaten	Bis zu 3 Monaten	Bis zu 4 Monaten	Bis zu 6 Monaten	Bis zu 13 Monaten
325	255	17	6	10	15	6	4	8	4
Perzent	78%	70 Fälle — 22%							

In diese Tabelle bezüglich der Zeit, welche die Kranken seit dem zur Operation erhaltenen Rat bis zu ihrem Erscheinen an der Klinik verstreichen ließen, sind unter der ersten Rubrik „bis zu acht Tagen" auch jene Fälle aufgenommen, in denen die Kranken direkt die Klinik aufsuchten, sowie diejenigen, die vom Arzte nicht der Klinik zugewiesen, erst durch Verschlimmerung des Leidens oder durch Zusprache von Seite anderer Personen, sich zur Vorstellung an der Klinik entschlossen. Denn in allen diesen Fällen kann eine Schuld bezüglich etwaiger Vernachlässigung des Leidens seitens der Patienten nicht angenommen werden. Die vorliegende Tabelle soll uns aber über die Schuld der Patienten nach ärztlich erteiltem Rate zur Operation orientieren. Alle früheren Unterlassungssünden fallen der zweiten Etappe zu und sind in dieser gebucht.

Sowohl Patienten, welche über Rat des Arztes, als auch jene, welche ohne einen solchen Rat spontan die Klinik aufsuchten, sind gleichzurechnen, da eine Schuld der Patientin in dieser Hinsicht nicht vorliegt, sondern die Schuld des etwaigen verspäteten Eintrittes längere Zeit nach dem Auftreten der ersten Symptome in einer anderen Rubrik gebucht wird.

Wenn wir auch in vorliegender Zusammenstellung der Zahlen eine gute Vorstellung darüber bekommen, in wievielen Fällen die Frauen vor oder nach der ärztlichen Konsultation Schuld an der Vernachlässigung ihres Leidens tragen und wieviel die Ärzte (beziehungsweise die Hebammen) davon auf dem Gewissen haben, so erhalten wir durch diese Zahlen doch kein lebendiges Bild der in Wirklichkeit sich vollziehenden Geschehnisse. Denn es bedarf des günstigen Zusammentreffens aller dieser drei Momente, um im gegebenen Falle die Patienten r e c h t z e i t i g durch fachgemäße Hilfe von ihrem Leiden befreien zu könen und gegründete Aussicht auf einen Dauererfolg zu gewinnen. Von diesem Gesichtspunkte haben wir von den möglichen Kombinationen die wichtigsten herausgegriffen. Es sind das die folgenden:

Kombinationsgruppen.
(+ = ja; — = nein)

a = Patientin hat sich innerhalb vier Wochen vorgestellt;
b = Arzt hat die Patientin sofort an den Spezialarzt gewiesen;
c = Patientin hat innerhalb acht Tagen den Rat befolgt.

Tabelle IV.

	Zahl	Operabel	Nicht operabel	Operation verweigert
1. a + b + c +	23	20 (87%)	3	1
2. a + b + c —	17	10 (58%)	7	1
3. a + b — c —	4	3 (75%)	1	—
4. a — b + c +	154	96 (62%)	58	7
5. a — b — c +	50	23 (46%)	27	1
6. a — b — c —	13	6 (46%)	7	1
7. a + b — c +	25	15 (60%)	10	—
8. a — b + c —	39	17 (43%)	22	—
	325	190	135	11

Operabilitätsperzent = 58·4.

Gruppierung der Kombinationsgruppen nach der Operabilität.

Tabelle V.

	Perzent	Gruppe	Kombination
1.	87%	1	a + b + c +
2.	75%	3	a + b — c —
3.	62%	4	a — b + c +
4.	60%	7	a + b — c +
5.	58%	2	a + b + c —
6.	46%	5 und 6	a — b — c + a — b — c —
7.	43%	8	a — b + c —

Die besten Resultate ergibt, wie voraussichtlich, die Kombinationsgruppe 1 mit 87% Operabilität. Doch bleibt dieses Perzent hinter unseren Erwartungen zurück, da man annehmen könnte, daß bei Kombination der günstigsten Faktoren das Perzent sich Hundert nähern müßte. Das zeigt uns zunächst, daß wir auch nach Erreichung des Zieles, das wir uns gesteckt, doch niemals die Operabilität auf 100% bringen werden und daß manche Fälle, die bald nach dem Auftreten der ersten Symptome in unsere Hände kommen, doch schon inoperabel sind, da das Karzinom lange Zeit symptomlos getragen werden kann.

Aus den einzelnen Gruppen ergibt sich, daß zunächst der Faktor des frühzeitigen Vorstellens der Patientin bald nach dem Auftreten der ersten Symptome von weit ausschlaggebenderer Bedeutung ist, mehr noch als die übrigen Faktoren; denn wenn auch der Arzt nicht sofort untersucht, die Patientin nicht sofort dem Spezialarzte zuweist und die Patientin den ihr erteilten Rat nicht immer sofort befolgt, so viel Zeit als vorher vergangen ist, bis die Patientin sich entschlossen hat, ärztlichen Rat einzuholen, vergeht doch höchst selten. Es ergibt sich also aus unseren Zahlen, daß das Hauptgewicht auf die Belehrung des Publikums über die ersten Zeichen der Erkrankung zu legen ist mit der Aufforderung, sofort nach Auftreten solcher sich dem Arzte vorzustellen.

Über die Frage der Malignität im einzelnen Falle ist schwer zu entscheiden. Man könnte weit vorgeschrittene Fälle, deren Anamnese nur kurzen Bestand der Krebssymptome nachweisen läßt, unter die malignen einreihen. Doch ist zu bedenken, daß es wohl in erster Linie der Sitz ist, der das frühere oder spätere Auftreten der Symptome veranlaßt. Tiefsitzende, infiltrierende Karzinome werden lange wachsen müssen, um an die Oberfläche zu gelangen. Erst dann kommt es zum Zerfall mit den Begleiterscheinungen der Blutung und Jauchung. Oberflächlich entwickelte Karzinome werden diese Symptome weit früher zeigen, so daß bei ganz gleicher Wachstumsdauer und Wachstumsenergie die ersten sehr spät, die letzteren sehr früh durch ihre Symptome erkennbar werden.

Die spät erkannten, weit vorgeschrittenen Karzinome aber, die erst seit kurzer Zeit Symptome machen, wird man geneigt sein, als besonders rasch gewachsene, mit besonderer Malignität ausgestattete anzusehen, obwohl sie nicht maligner sind und kein rascheres Wachstum einhalten müssen als andere früh exulzerierende und deshalb früher erkannte Karzinome. Damit soll nicht in Abrede gestellt werden, daß in Bezug auf Malignität Verschiedenheiten vorkommen können. Gewiß gibt es besonders rasch wachsende bösartige Krebse. Karzinome bei jungen Frauen und Schwangeren sind als solche bekannt.

Endlich geht aus unseren Zahlen hervor, wie weit es gelungen ist, die Operabilität zu erstrecken, indem wir auch bei Zusammenwirken aller ungünstigen Faktoren (langes Hinaus-

schieben der ersten Konsultation, Nichtzuweisung von Seite des Arztes an einer Spezialarzt, Zögern der Patientin) in diesen allerungünstigsten Fällen noch immer ein Operabilitätsperzent von 46 aufweisen. Gewiß ein glänzender Beweis für die Leistungsfähigkeit der Methode. Dabei ergibt sich aber doch der unendliche Vorteil frühzeitiger Intervention, indem bei solcher ein etwa doppelt so hoher Operabilitätsperzentsatz erreicht wird als in den Fällen der ungünstigsten Kombinationsgruppe. Das Verhältnis der Perzentzahlen in diesen beiden extremen Gruppen ist 87:46.

Diese Zahlen der Operabilität stimmen nicht genau mit den oben angegebenen, da sie verschiedenen Zeitpunkten entnommen sind. Das oben angegebene Operabilitätsperzent von 48·7 entstammt der Zeit von Juni 1901 bis Juni 1907; das hier angegebene von 58·4 der Zeit von Jänner 1904 bis Mitte Oktober 1907. Es ergibt sich also eine Erhöhung der Operabilität in den letzten Jahren.

Indikationen und Kontraindikationen. Sichtung des Materiales.

Nachdem wir nun unsere Operabilitätsziffern und die Ursachen für die größere oder geringere Operabilität, soweit sie außer unserer Macht liegen, erörtert haben, müssen wir nun Rechenschaft ablegen über unsere subjektive Auffassung bezüglich der Möglichkeit, im einzelnen Falle die Operation noch mit Aussicht auf Erfolg durchführen zu können oder nicht.

Die Indikationsstellung der vaginalen Totalexstirpation war bis nun eine sehr enge gewesen. Bis 1901 habe ich nur diejenigen Fälle für operabel befunden, bei denen die Parametrien nur in ganz geringem Umfange ergriffen waren[1]). Ähnlich beschränkt lautete auch die Indikationsstellung anderer Operateure, die in neuester Zeit ihre Resultate bekannt gaben. So hat Gusserow nur solche Fälle operiert, in welchen die Krankheit das Uterusparenchym noch nicht überschritten hatte[2]), und Fritsch findet nur solche Fälle für die Operation geeignet, in denen der Uterus sich leicht herabziehen läßt.[3])

Nach Winter sind für vaginale Operationen geeignet alle Fälle, in denen das Karzinom den Uterus noch nicht überschritten hat. Die vaginale Operation kann ausgeführt werden, wenn das Scheidengewölbe ergriffen ist, wenn Verdickung des Binde-

[1]) Waldstein, Archiv f. Gyn., Bd. 61.
[2]) Hocheisen, Charité-Annalen, XXX. Jahrg.
[3]) Zurhelle, Archiv f. Gyn., Bd. 83, S. 246.

gewebes in unmittelbarer Nähe des Scheidengewölbes oder der Zervix nachweisbar ist, oder wenn einzelne Stränge im Parametrium nachweisbar sind, oder wenn die Zervix verdickt erscheint.

Auszuschließen seien die Fälle von Infiltration bis an die Beckenwand.

Durch erweiterte Methoden seien die Fälle der zweiten Kategorie verbesserungsfähig, die der dritten Kategorie vom vaginalen Wege gänzlich auszuschließen.

Wir werden beweisen, daß auch Fälle der dritten Kategorie durch die erweiterte und verbesserte Methode der vaginalen Totalexstirpation operierbar und in gewissem Sinne auch heilbar sind.

Seit Anwendung der erweiterten Methoden der vaginalen Totalexstirpation hat sich meine Anschauung über die Operabilität wesentlich geändert. Ich stehe jetzt auf dem Standpunkte, daß Infiltration eines oder beider Parametrien an sich noch keine Gegenanzeige bildet. Auch breite, beiderseitige Infiltrate, die bis an die Beckenwand reichen, können uns nicht von der Operation abhalten, wenn nur der Tumor (Uterus und Parametrien) — in der Narkose wenigstens — eine ganz leichte Beweglichkeit nach auf- und abwärts zeigt. Der Einwand, daß in solchen Fällen kein Raum mehr vorhanden sei zur Anlegung von Ligaturen, erledigt sich, da wir ohne Präventivligatur die Durchtrennung vornehmen, wodurch wir doch auch eine Strecke weiter nach außen gelangen als bei Anlegung von Präventivligaturen. Die Gefäße werden, wenn sie als solche erkennbar werden, isoliert gefaßt und dann durchschnitten, sonst nach Durchtrennung versorgt.

Es ergibt sich bei diesem Vorgehen, daß scheinbar bis an die Beckenwand breit vorgedrungene Karzinome doch noch meist eine, wenn auch noch so schmale Schicht lockeren Zellgewebes zwischen sich und der Beckenwand frei lassen, groß genug, um die Trennung des Kranken vom Gesunden mit der Schere vornehmen zu können. Nur die Fälle von breit bis an die Beckenwand infiltrierter und auch in Narkose absolut unbeweglicher Karzinome werden von der Operation ausgeschlossen.

Histologische Untersuchungen haben ergeben, daß klinisch weit hinaus gegen die Beckenwände infiltrierte Parametrien frei sein können von Karzinom. Anderseits finden sich bei scheinbar freien Parametrien mikroskopisch nicht selten Krebskeime. Es

kann also die klinische Tatsache, daß die Parametrien infiltriert sind, nicht als Kontraindikation gegen die Operation angesehen werden. Nur technisch wird die Operation durch die Infiltration wesentlich beeinflußt. Anderseits muß auch aus dem Befunde von Krebsnestern in klinisch freien Parametrien der Schluß gezogen werden, daß man sich in keinem Falle mit der Abtrennung des Uterus knapp an der Uteruskante begnügen dürfe, sondern jedesmal und ausnahmslos bestrebt sein müsse, auch klinisch freie Parametrien in möglichster Ausdehnung zu resezieren.

Die Beteiligung der Harnwege, das Ergriffensein der Blase und der Ureteren stellt nicht so sehr bezüglich der Technik eine Kontraindikation gegen die Ausführung der Operation dar, als deshalb, weil in diesen Fällen, seltene Ausnahmen abgerechnet, die Prognose wegen des weiten Vorgeschrittenseins des Leidens und wegen der Unsicherheit der primären Heilung der Verletzung eine sehr schlechte ist. Werden die großen Zellgewebswunden, welche nach der Operation zurückbleiben, mit Harn verunreinigt, so kommt es zu Nekrose und Eiterung, und wenige Frauen bringen noch den Kräftezustand in solchen weit vorgeschrittenen Fällen mit zur Operation, um diese Vorgänge zu überstehen.

In bezug auf die Ausbreitung des Karzinom in der Fläche des Scheidenrohres kennen wir keine Kontraindikation. Wir haben Karzinome, bei denen die ganze Scheide bis an den Introitus zirkulär erkrankt war, ja selbst Karzinom der Vulva bestand, mit Erfolg operiert.

Der schwierigste derartige Fall ist in den vorliegenden Bericht nicht aufgenommen worden, da es sich um eine Privatkranke gehandelt hat. In diesem, am 27. Juni 1907 operierten Falle wurde die Entfernung der Vulva und des ganzen Vaginalrohres samt Uterus und Parametrien mit Erfolg ausgeführt.

Über die Art der Entscheidung der Operabilität im einzelnen Falle ist heute nicht mehr viel zu sagen. Sie erfolgt nach allgemein anerkannten und bekannten Grundsätzen.

Nur über einen in neuerer Zeit mit Recht vielfach zur Anwendung kommenden diagnostischen Behelf möchte ich auf Grund meiner Erfahrungen hier berichten, d. i. über die Schlüsse, welche man aus dem zystoskopischen Befunde auf die Operabilität oder Nichtoperabilität im einzelnen Falle zu machen berechtigt ist.

Als Zeichen von Ergriffensein der Parametrien oder des Zellgewebes zwischen Blase und Zervix oder der Blasenwand selbst sind angesehen worden bullöses Ödem, Vorwölbung des Trigonum, Verziehung des Ureter.[1])

Bullöses Ödem ist kein Beweis für Ergriffensein der Blase. Auch bei entzündlicher Infiltration des Zellgewebes hinter der Blase beobachteten wir bullöses Ödem. Dieser zystoskopische Befund wird uns also auf gewisse Schwierigkeiten bei Ablösung der Blase vorbereiten, stellt aber keine Kontraindikation gegen die Ausführung der Operation dar.

Dieselbe wird nur gebildet, wenn zystoskopisch das Einwuchern des Karzinom in die Blase nachweisbar ist. Resektionen der Blase sind in solchen Fällen wohl technisch ausführbar, haben aber wegen der hohen Mortalität und des fast sicheren Rezidivs keinen Wert. Dagegen muß konstatiert werden, daß auch bei günstigem Blasenbefunde die Blasenwand mitunter karzinomatös infiltriert gefunden wurde.

Sehr skeptisch drückt sich Stöckel aus in bezug auf die Schlüsse, welche man aus dem zystoskopischen Befunde auf die Operabilität des Karzinom zu ziehen berechtigt ist. Es gehe nicht an, aus einem negativen Blasenbefunde auf Operabilität des Karzinom zu schließen, da selbst bei absolut inoperablen Fällen recht oft jegliche Erscheinungen von Seite der Blase fehlen können.

Dafür ist Stöckel der Ansicht, daß ein positiver Blasenbefund den Fall stets als einen sehr schweren oder inoperablen Fall charakterisiere.

Hannes[2]) konnte ebenfalls sichere Zeichen vorgeschrittener karzinomatöser Erkrankung aus dem Blasenbefunde nicht erbringen. In zahlreichen Fällen, in denen wesentliche zystoskopisch wahrnehmbare Veränderungen, wie Ödem, Vorwölbung des Trigonum oder des Blasenhalses, vorhanden waren, war die Operation leicht und handelte es sich um wenig vorgeschrittene Fälle von Kollumkarzinom. Das Zahlenverhältnis war das, daß etwa die Hälfte der Fälle mit positivem Blasenbefund in die erste

[1]) Kolischer, Monographie.
Krömer, Arch. f. Gyn., Bd. 73.
Stöckel, Cystoskopie.
Zangemeister, Zeitschr. f. Geb. u. Gyn., Bd. 55, S. 303.
Pankow, Arch. f. Gyn., Bd. 76.

[2]) Hannes, D. J., Breslau, (Zentralbl. f. Gyn., 1907, S. 1457.)

Gruppe (schwere Fälle), die andere Hälfte in die zweite Gruppe (leichte Fälle) fiel. Es läßt sich also aus dem zystoskopischen Befunde schwerer Veränderungen der Blase nur in der Hälfte der Fälle auf größere Schwierigkeiten bei der Operation oder auf Inoperabilität schließen, während Zangemeister bei Wulstung, Faltenbildung, bullösem Ödem die Fälle meist für inoperabel erklärte. Dagegen läßt nach Hannes der negative Befund der zystoskopischen Untersuchung den Schluß auf günstige Operationsverhältnisse wenigstens bezüglich des Septum vesico-cervicale zu, da sich an genannter Stelle bei Fehlen der genannten Veränderungen in der Blase niemals ernste operative Schwierigkeiten ergaben.

Damit würde sich der unzweifelhafte Wert der Zystoskopie für die Indikationsstellung bei Kollumkrebs charakterisieren. Leider haben unsere seit Jahren ausgeführten zystoskopischen Untersuchungen bei Kollumkrebs auch die sehr einschränkenden Schlüsse von Stöckel und Hannes nicht zu bestätigen vermocht.

Ich verfüge über zystoskopische Befunde in 101 operablen und 57 inoperablen Fällen. Positive zystoskopische Befunde, wie bullöses Ödem, Vorwölbung des Blasengrundes, Verziehung der Ureteren, fanden sich unter diesen Fällen 95mal, und zwar 7mal bei leichten Fällen mit vollkommen freien Parametrien, 27mal bei schweren Fällen mit Infiltration eines oder beider Parametrien, 10mal bei sogenannten Grenzfällen mit starrer Infiltration eines oder beider Parametrien bis an die Beckenwand und 51mal bei inoperablen Fällen.

Negativer zystoskopischer Befund (also entweder vollkommen normaler Blasenbefund oder leichte Injektion) fand sich in 63 Fällen, darunter 15mal bei leichten, 24mal bei schweren, 18mal bei Grenzfällen und 6mal bei inoperablen Fällen.

Nach unserer Erfahrung läßt also nicht einmal der negative Befund der zystoskopischen Untersuchung einen Schluß auf leichte Operation im einzelnen Falle zu. Ich kann deshalb der zystoskopischen Untersuchung keinen entscheidenden Wert bei der Indikationsstellung der Operabilität des Kollumkrebses einräumen. Der Wichtigkeit der Sache wegen gebe ich im folgenden die zystoskopischen Befunde der oben angeführten 101 operablen und 57 inoperablen Fälle:

Zystoskopische Befunde von 101 operablen Fällen von Kollumkarzinom.

Tabelle VI.

Einteilung der Fälle:

I. = leichte, II. = schwere, III. = Grenzfälle.

Nummer des Falles:	Zystoskopischer Befund:	Einteilung des Falles:
27.	Am Blasenboden Granulationen, unregelmäßig gerötet, die Uretermündungen beiderseits umfassend. Die Uretermündungen disloziert.	III.
28.	In der Gegend der Ureteren zarte Faltungen, welche bei Füllung der Blase verschwinden. Sonst nichts Pathologisches.	III.
29.	Trigonum etwas verzogen, Uretermündungen gerötet. Sonst nichts Pathologisches.	II.
31.	Nichts Pathologisches.	II.
32.	Nichts Pathologisches.	I.
33.	Trigonum etwas injiziert. Sonst nichts Abnormes.	II.
34.	Hintere Blasenwand überall vorgedrängt. Oberfläche uneben, höckerig, namentlich rechts. Linke Uretermündung verzogen.	II.
36.	Im Trigonum streifige Rötung. Sonst nichts Pathologisches.	III.
37.	Im Trigonum und in der Gegend der linken Uretermündung Injektion.	I.
38.	Nichts Pathologisches.	I.
39.	Nichts Pathologisches.	II.
40.	Diffuse Rötung des Trigonum. Sonst nichts Abnormes.	II.
41.	Nichts Abnormes.	I.
42.	Nichts Abnormes.	II.
43.	Nichts Abnormes.	I.
44.	Im Trigonum stellenweise Epithelabhebung. Sonst nichts Abnormes.	II.
47.	Nichts Abnormes.	II.
48.	Nichts Abnormes.	I.
49.	Nichts Abnormes.	II.
52.	An der linken Umrandung des Sphinkter etwas bullöses Ödem. Sonst nichts Abnormes.	II.
54.	Nichts Abnormes.	I.

Nummer des Falles:	Zystoskopischer Befund:	Einteilung des Falles
55.	Ganzer Blasenboden etwas vorgewölbt. Schleimhaut der Blase normal, in große Falten gelegt, die beim Pressen verschwinden.	II.
58.	Arteriosklerose der Blasengefäße. Leichtes Ödem der hinteren Wandung des Sphinkter. Sonst nichts Abnormes.	II.
60.	Linke Uretergegend etwas mehr injiziert. Sonst nichts Abnormes.	II.
62.	Blasenboden hinter dem Trigonum rauh, vorgewölbt, aufgelockert, gerötet; Epithelabschilferung. Hinter der Linea interureterica eine tiefe fixierte Narbe.	II.
63.	Schleimhaut stärker injiziert, Blasenboden hauptsächlich hinter der Linea interureterica etwas vorspringend.	II.
64.	Normale Verhältnisse.	II.
65.	Hintere Blasenwand, besonders links, stark vorgewölbt. Schleimhaut scheinbar verwachsen. Das Zystoskop stößt an eine Resistenz.	II.
66.	Trigonum exzentrisch nach rechts verlagert. Sonst nichts Abnormes.	II.
67.	Blasenboden in toto vorgewölbt, gefaltet. Die Falten verschwinden nicht bei Füllung der Blase.	III.
69.	Nichts Abnormes.	II.
73.	Hintere Partien stark vorgebuchtet. Linke Uretermündung hinter einer solchen Vorbuchtung verborgen. Daselbst einige erodierte Stellen.	II.
74.	Nichts Abnormes.	I.
76.	Blasenboden leicht injiziert. Untere Blasenwand vorgebuchtet.	II.
77.	Blasenboden links unten stark vorgebuchtet. Stellenweise diffuse Injektion des Blasenbodens. Ureteren frei.	I.
78.	Normaler Befund.	III.
87.	Normaler Befund.	I.
88.	Rechts hinten ist die Blasenwand etwas vorgewölbt. Schleimhaut stellenweise grau-rötlich.	III.

Nummer des Falles:	Zystoskopischer Befund:	Einteilung des Falles:
99.	Im Fundus, 1½ *cm* hinter dem Trigonum, eine große Falte, sonst nichts Abnormes.	III.
106.	Blasenboden etwas stärker injiziert, die Übergangsfalte in einigen Buckeln vorspringend. Ureteren frei.	II.
107.	An der vorderen Umrandung der Übergangsfalte bullöses Ödem. Blasenboden stark injiziert. Ureteren frei.	III.
108.	An der Übergangsfalte leichte papilläre Exkreszenzen, die leicht bluten; Blasenboden in toto vorgebuchtet. Linke Uretermündung durch eine starke Vorbuchtung verdeckt. Rechte Uretermündung stark vorgebuchtet, der Wirbel etwas träge.	I.
109.	Normaler Befund.	I.
110.	Blasenboden so stark vorgewölbt, daß eine Beleuchtung der Uretermündungen und der Übergangsfalte nicht möglich ist.	II.
111.	Fundus sehr stark vorgebuchtet, so daß die Uretermündungen nicht sichtbar sind.	II.
112.	Nichts Pathologisches.	III.
113.	An der Übergangsfalte eine kleine polypöse Vorstülpung. Sonst nichts Abnormes.	II.
114.	Nichts Pathologisches.	II.
115.	Nichts Pathologisches.	II.
116.	Blasenboden in toto etwas vorgebuchtet. Daselbst desquamativer Katarrh. Ureteren frei.	II.
117.	Am Blasenboden punktförmige Blutungen. An der hinteren Wand 2—3 polypenartige Zotten. Die linke Uretermündung vorgebuchtet, zeigt normalen Wirbel.	II.
118.	Nichts Pathologisches.	I.
119.	Linke Uretermündung hinter einem vorspringenden Wulst, ebenso am Blasenboden einige Wülste. Chronischer Katarrh.	II.
120.	An der vorderen Partie des Trigonum bullöses Ödem. Sonst nichts Pathologisches.	II.
121.	Leichte Injektion am Boden.	III.
122.	In der ganzen Zirkumferenz der Sphinkterumrandung stark prominierende polypenartige Vorsprünge. Ureteren frei. Blasenboden nicht infiltriert.	I.
123.	Nichts Abnormes.	III.

Nummer des Falles:	Zystoskopischer Befund:	Einteilung des Falles:
131.	Nichts Abnormes.	III.
135.	Nichts Abnormes.	III.
136.	Nichts Abnormes.	III.
137.	In der Nähe des Sphinkter eine unregelmäßige knotenförmige Erhabenheit von Erbsengröße mit injiziertem Hofe.	III.
140.	Trigonum diffus gerötet. Blasenboden injiziert. Ureteren frei.	III.
141.	Starke Verziehung der ganzen linken Blasenhälfte. Katarrh. Vorwölbung in der Medianlinie.	III.
146.	Nichts Abnormes.	II.
151.	Bullöses Ödem am Sphinkter, sonst nichts Abnormes	III.
154.	Blase vollkommen frei.	III.
158.	Normaler Befund.	II.
159.	Normaler Befund.	I.
160.	Leichtes bullöses Ödem links hinten; linke Uretermündung verlagert. Linke Blasenhälfte suspekt.	I.
161.	Rechter Ureter träge funktionierend, seine Mündung auf einem stark vorspringenden Hügel gelegen. Links hinten dringen Karzinommassen bis knapp unter die Blasenoberfläche. Im Bereiche des Sphinkter polypenartige Wucherungen.	II.
162.	Linke und seitliche Blasenwand unregelmäßig vorgewölbt.	II.
163.	Normaler Befund.	II.
164.	Hintere Partie der Blase etwas vorgetrieben. Linke Uretermündung etwas vorgebuchtet.	I.
165.	Normaler Befund.	III.
167.	Linke Blasenwand etwas verzogen, so daß die linke Uretermündung nicht beobachtet werden kann.	I.
168.	Normaler Befund.	II.
169.	Normaler Befund.	III.
170.	Normaler Befund.	II.
172.	Normaler Befund.	II.
174.	Normaler Befund.	II.
176.	Normaler Befund.	II.
177.	Normaler Befund.	II.
178.	Karzinom bis knapp unter die Schleimhaut reichend.	II.

Nummer des Falles:	Zystoskopischer Befund:	Einteilung des Falles:
179.	Wand des Blasengrundes starr.	II.
180.	Normaler Befund.	II.
182.	Rechter Ureter stark vorgebuchtet, sonst normaler Befund.	II.
183.	Im Fundus leichte Injektion. Cystitis colli. In der Umgebung der rechten Uretermündung 3—4 punktförmige Hämorrhagien. Die Öffnung ist starr. Kein Kontraktionsphänomen. Linke Uretermündung frei, außer dem Bereich der Cystitis, jedoch auch etwas starr, ohne deutliches Kontraktionsphänomen.	II.
186.	Leichte Injektion des Blasenvertex; die Gegend des rechten Ureter stark aufgetrieben. Rechte Uretermündung ohne deutliches Kontraktionsphänomen. Starke Injektion des Blasenbodens. Linker Ureter stark vorgetrieben. Unterhalb der linken Uretermündung eine erodierte Stelle.	II.
188.	Normaler Befund.	III.
192.	Normaler Befund.	II.
193.	Normaler Befund.	I.
195.	Normaler Befund.	III.
197.	Normaler Befund.	I.
198.	Normaler Befund.	III.
201.	Normaler Befund.	III.
203.	Normaler Befund.	I.
205.	Normaler Befund.	III.
219.	Normaler Befund.	III.
223.	Starke Injektion des Blasengrundes. Ureteren stark protrudiert, namentlich der rechte. Derselbe ist in seiner Funktion gestört.	I.
224.	Vertex stark injiziert. Rechter Ureter frei. Linker Ureter in einem Wulste verzogen, starr; lateral von ihm ein prominenter, noch nicht exulzerierter Knoten, der sich nach außen in einen Wulst fortsetzt.	II.
226.	Rechter Ureter stark vorgewulstet, in seiner Wandung etwas starr, doch funktionierend. Blasenboden diffus gerötet, stellenweise vorgewölbt.	III.

Zystoskopische Befunde von 57 **inoperablen** Fällen.

1. V. M., 23. X. 1901.

Gynäkologischer Befund: Beide Parametrien starr infiltriert. Karzinom, auf die vordere Vaginalwand übergreifend.

Zystoskopischer Befund: Blasenboden buckelig vorgewölbt, Blasenschleimhaut gespannt, blaß. Keine Ulzeration.

Therapie: Exkochleation.

2. H. L., 22. XI. 1901.

Gynäkologischer Befund: Linkes Parametrium starr bis an die Beckenwand infiltriert, rechtes fast frei.

Zystoskopischer Befund: Fundus frei. An der vorderen Umrandung des Sphinkter deutliches bullöses Ödem. Im Trigonum links eine Vorwölbung. Schleimhaut daselbst gespannt, gerötet, rauh.

Therapie: Exkochleation.

3. R. E., 25. XI. 1901.

Gynäkologischer Befund: Beide Parametrien infiltriert.

Zystoskopischer Befund: Trabekelblase, sonst nichts Pathologisches.

Therapie: Tentamen. Da der Tumor innig mit der Blase verwachsen ist und vorgeschrittene Infiltration der Parametrien konstatiert wird, Abbruch der Operation. Exkochleation.

4. S. A., 9. XII. 1901.

Gynäkologischer Befund: Beide Parametrien starr infiltriert.

Zystoskopischer Befund: Blasenboden vorgewölbt durch eine am Blasenhalse beginnende und bis an die Ureteren reichende Resistenz, über welcher die Schleimhaut blaß und gespannt ist. Ureteren in die Resistenz einbezogen.

Therapie: Exkochleation.

5. N. C., 12. XII. 1901.

Gynäkologischer Befund: Beide Parametrien starr infiltriert. In Narkose ergibt sich die Vagina bis fast an den Blasenboden infiltriert. Blasenwand daselbst sehr dünn.

Zystoskopischer Befund: Nichts Abnormes.

Therapie: Exkochleation.

6. R. A., 31. XII. 1901.

Gynäkologischer Befund: Karzinom überall auf die Vagina übergreifend. Parametrien scheinbar nicht infiltriert.

Zystoskopischer Befund: Blasenboden gerieft. Schleimhaut rauh, hämorrhagisch. In der Gegend des linken Ureter Blasenboden buckelig vorgewölbt. Schleimhaut darüber gespannt. Rechter Ureter frei.

Therapie: Exkochleation.

7. M. M., 7. I. 1902.

Gynäkologischer Befund: Rechtes Parametrium bis zur Beckenwand infiltriert; links eine Drüse, ebenfalls infiltriert.

Zystoskopischer Befund: Blasenschleimhaut getrübt. In der Gegend beider Ureteren die Schleimhaut in Falten gelegt, getrübt. Rechter Ureter etwas verzogen.

Therapie: Exkochleation.

8. Pf. M., 9. I. 1902.

Gynäkologischer Befund: Linkes Parametrium bis zur Beckenwand infiltriert.

Zystoskopischer Befund: Die hintere Blasenwand stark vorgewölbt. Schleimhaut blaß.

Therapie: Exkochleation.

9. P. E,. 17. I. 1902.

Gynäkologischer Befund: Übergreifen auf die Vagina. Parametrien beiderseits ziemlich frei. (Im linken Parametrium einige Stränge.)

Zystoskopischer Befund: Ganze Blase, insbesonders am Boden gerötet. In der Gegend des linken Ureter großblasige Erhebungen; zum Teile stellen dieselben tumorartige Massen dar, welche die ganze linke Hälfte des Blasenbodens einnehmen, stark in das Lumen vorspringen und die Ureteröffnung in sich fassen.

Therapie: Tentamen. Da weites Übergreifen des Tumor auf die Blase konstatiert wird, wird die Operation abgebrochen. Exkochleation.

10. M. A., 24. I. 1902.

Gynäkologischer Befund: Linkes Parametrium bis an die Beckenwand infiltriert.

Zystoskopischer Befund: Die ganze linke untere Partie der Blasenwand stark vorgebuchtet, diffus gerötet, keine Exulzeration.

Therapie: Exkochleation.

11. L. M., 24. I. 1902.

Gynäkologischer Befund: Beide Parametrien bis an die Beckenwand infiltriert.

Zystoskopischer Befund: Ganzer Blasenboden diffus gerötet, vorgebuchtet. An der rechten Blasenwand Blutkoagula.

Therapie: Exkochleation.

12. D. M., 6. II. 1902.

Gynäkologischer Befund: Rechtes Parametrium bis an die Beckenwand infiltriert. Linkes Parametrium ziemlich frei.

Zystoskopischer Befund: Blasenscheitel fleckig gerötet. Rechts hinten springen einige tumorartige Erhabenheiten vor. In der Gegend des linken Ureter eine exulzerierte Stelle.

Therapie: Exkochleation.

13. M. C., 27. II. 1902.

Gynäkologischer Befund: Beide Parametrien infiltriert.

Zystoskopischer Befund: Blasenboden mäßig diffus gerötet; sonst nichts Abnormes.

Therapie: Exkochleation.

14. B. M., 10. III. 1902.

Gynäkologischer Befund: Rechtes Parametrium infiltriert bis an die Beckenwand. Übergreifen auf die Vagina.

Zystoskopischer Befund: Nichts Abnormes.

Therapie: Tentamen. Übergreifen auf die Blase, daher Abbruch der Operation. Exkochleation.

15. B. C., 22. IV. 1902.

Gynäkologischer Befund: Parametrien beiderseits leicht infiltriert.

Zystoskopischer Befund: Blasenboden höckerig, vorgewölbt. In der Gegend beider Ureteren, welche in starres Gewebe eingebettet erscheinen, Abhebung des Epithels.

Therapie: Exkochleation.

16. N. A., 13. V. 1902.

Gynäkologischer Befund: Beide Parametrien infiltriert.

Zystoskopischer Befund: Blasenboden vorgewölbt durch starre höckerige Massen. Schleimhaut darüber gespannt, unverschieblich.

Therapie: Exkochleation.

17. K. A., 16. V. 1902.

Gynäkologischer Befund: Linkes Parametrium strangförmig infiltriert. Rechtes Parametrium knotig.

Zystoskopischer Befund: Blasenboden vorgewölbt. Schleimhaut gespannt. Epithelabhebung.

Therapie: Exkochleation.

18. D. M., 9. XII. 1902.

Gynäkologischer Befund: Rechtes Parametrium starr infiltriert.

Zystoskopischer Befund: Blasenboden stark hyperämisch, bullös, ödematös, vorgewölbt.

Therapie: Exkochleation.

19. W. M., 29. XII. 1902.

Gynäkologischer Befund: Beide Parametrien und Ligamentum sacro-uterinum infiltriert.

Zystoskopischer Befund: Blasenfundus gerötet, gefaltet.

Therapie: Tentamen. Die Blase fest mit dem Tumor verwachsen, so daß von der Operation Abstand genommen wird. Exkochleation.

20. H. C., 19. I. 1903.

Gynäkologischer Befund: Linkes Parametrium ziemlich starr infiltriert. Rechtes Parametrium frei.

Zystoskopischer Befund: Blasenboden vorgewölbt. Die Schleimhaut hinter dem Trigonum gerötet, verdickt. Schleimhaut gespannt.

Therapie: Exkochleation.

21. S. R., 23. II. 1903.

Gynäkologischer Befund: Beide Parametrien bis an die Beckenwand infiltriert.

Zystoskopischer Befund: Blase frei.

Therapie: Exkochleation.

22. H. C., 27. IV. 1903.

Gynäkologischer Befund: Parametrien frei. Das Neoplasma stark gegen die Blase vorspringend.

Zystoskopischer Befund: Seitlich und im Fornix starke Injektion. Die unteren Partien vielfach stark vorgebuchtet, ödematös und blutig suffundiert. Ureterwirbel links sehr undeutlich.

Therapie: Exkochleation.

23. H. S., 12. V. 1903.

Gynäkologischer Befund: Rechtes Parametrium breit karzinomatös infiltriert; links strangförmige Infiltration.

Zystoskopischer Befund: Die Blase ist in ihrem unteren Anteile durch Massen, welche die Schleimhaut vorwölben, stark verengt. Einzelne verdickte Stellen am Blasenboden.

Therapie: Exkochleation.

24. R. F., 12. X. 1903.

Gynäkologischer Befund: Rechtes Parametrium infiltriert; im linken harte Stränge.

Zystoskopischer Befund: Blase vollkommen frei.

Therapie: Tentamen. Wegen inniger Verwachsung des Tumor mit der Blase wird die Operation abgebrochen. Exkochleation.

25. F. I., 18. XI. 1903.

Gynäkologischer Befund: Beide Parametrien infiltriert bis an die Beckenwand.

Zystoskopischer Befund: Links und unten hügelförmige Erhabenheiten bis Haselnußgröße. Daselbst bullöses Ödem.

Therapie: Exkochleation.

26. S. M., 4. XII. 1903.

Gynäkologischer Befund: Rechtes Parametrium bis an die Beckenwand starr infiltriert. Links strangförmige Infiltration.

Zystoskopischer Befund: Normales Verhalten.

Therapie: Exkochleation.

27. S. M., 12. XII. 1903.

Gynäkologischer Befund: Beide Parametrien starr infiltriert. Rechts bis an die Beckenwand.

Zystoskopischer Befund: Blasenboden dickwülstig gefaltet. Starke Gefäßinjektion.

Therapie: Exkochleation.

28. H. M., 28. XII. 1903.

Gynäkologischer Befund: Rechtes Parametrium ziemlich weich. Linkes Parametrium strangförmig infiltriert.

Zystoskopischer Befund: Trigonum diffus gerötet. Im Blasenfundus Falten. Ausgebreitete Hämorrhagien.

Therapie: Exkochleation.

29. M. F., 18. III. 1904.

Gynäkologischer Befund: Beide Parametrien starr bis zur Beckenwand infiltriert.

Zystoskopischer Befund: Im Trigonum rechts dicke wulstige Falten. Mündung des rechten Ureter nicht sichtbar. Hinter dem Ligamentum interuretericum bullöses Ödem und Hämorrhagien.

Therapie: Tentamen. Wegen inniger Verwachsung des Tumor mit der Blase wird die Operation abgebrochen.

30. K. P., 14. V. 1904.

Gynäkologischer Befund: Beide Parametrien weit infiltriert. Weites Übergreifen auf die Vagina.

Zystoskopischer Befund: Blasenboden stark injiziert. Ureteren frei.

Therapie: Exkochleation.

31. S. L., 26. V. 1904.

Gynäkologischer Befund: Rechtes Parametrium weit infiltriert.

Zystoskopischer Befund: Blasenboden stark vorgebuchtet. Ureteren frei.

Therapie: Exkochleation.

32. B. E., 9. VII. 1904.

Gynäkologischer Befund: Linkes Parametrium infiltriert.

Zystoskopischer Befund: An der vorderen Übergangsfalte ein gefäßreicher Polyp. Im Fundus einige stark prominierende Buckel. Schleimhaut darüber desquamiert.

Therapie: Exkochleation.

33. S. M., 15. VII. 1904.

Gynäkologischer Befund: Beide Parametrien bis zur Beckenwand infiltriert. Metastasen in der Vagina.

Zystoskopischer Befund: Mehrere Buckel vorspringend am Blasenfundus. An zwei Stellen in der Schleimhaut Knoten.

Therapie: Exkochleation.

34. F. A., 17. VIII. 1904.

Gynäkologischer Befund: Linkes Parametrium starr bis an die Beckenwand infiltriert.

Zystoskopischer Befund: Blasengrund injiziert und unregelmäßig wellig konfiguriert.

Therapie: Exkochleation.

35. K. A., 27. VIII. 1904.

Gynäkologischer Befund: Linkes Parametrium starr bis an die Beckenwand infiltriert. Im rechten Parametrium einige Stränge.

Zystoskopischer Befund: Blasenboden links stark vorgebuchtet, höckerig. Linke Uretermündung nicht sichtbar.

Therapie: Exkochleation.

36. L. A., 6. IX. 1904.

Gynäkologischer Befund: Parametrien starr infiltriert.

Zystoskopischer Befund: Blasenboden von Buckeln durchsetzt. Bullöses Ödem.

Therapie: Exkochleation.

37. N. I., 20. IX. 1904.

Gynäkologischer Befund: Parametrien starr infiltriert.

Zystoskopischer Befund: Blasenboden unregelmäßig vorgebuchtet durch Tumormassen, welche bis an die Schleimhaut reichen. Beide Uretermündungen starr, unbeweglich.

Therapie: Exkochleation.

38. K. M., 18. X. 1904.

Gynäkologischer Befund: Parametrien starr infiltriert.

Zystoskopischer Befund: Blasenboden injiziert. Nahe dem Sphinkter einige Bläschen.

Therapie: Exkochleation.

39. K. A., 20. X. 1904.

Gynäkologischer Befund: Linkes Parametrium starr infiltriert.

Zystoskopischer Befund: Fundus stark gerötet, gefältelt. Links im Fundus Hämorrhagien. Bullöses Ödem.

Therapie: Exkochleation.

40. P. M., 22. XI. 1904.

Gynäkologischer Befund: Parametrien beiderseits starr infiltriert.

Zystoskopischer Befund: Bullöses Ödem. Hämorrhagien am Trigonum.

Therapie: Exkochleation.

41. V. A., 13. II. 1905.

Gynäkologischer Befund: Vordere Vaginalwand weithin infiltriert. Parametrien nicht wesentlich infiltriert.

Zystoskopischer Befund: Im Blasenboden dicke, große Wülste, an einzelnen Stellen Hämorrhagien. Ureter nicht einzustellen.

Therapie: Exkochleation.

42. K. V., 10. III. 1905.

Gynäkologischer Befund: Rechtes Parametrium breit bis an die Beckenwand infiltriert.

Zystoskopischer Befund: Blasenboden gerötet; bullöses Ödem und große wulstige Faltungen.

Therapie: Exkochleation.

43. T. M., 15. III. 1905.

Gynäkologischer Befund: Parametrien beiderseits starr infiltriert.

Zystoskopischer Befund: Blasenboden vorgewölbt, gerötet.

Therapie: Exkochleation.

44. K. A., 26. III. 1905.

Gynäkologischer Befund: Rechtes Parametrium ziemlich frei, linkes Parametrium breit bis zur Beckenwand infiltriert.

Zystoskopischer Befund: Am Blasenboden einzelne gerötete Partien.

Therapie: Tentamen. Mit Rücksicht auf das weitere Übergreifen des Tumor auf die Blase wird die Operation abgebrochen. Exkochleation.

45. R. A., 24. V. 1905.

Gynäkologischer Befund: Beide Parametrien infiltriert.

Zystoskopischer Befund: In der Gegend der linken Uretermündung eine stark vorspringende Leiste, die die Mündung verdeckt. In der Gegend des Sphinkter bullöses Ödem.

Therapie: Exkochleation.

46. E. M., 25. V. 1905.

Gynäkologischer Befund: Rechtes Parametrium infiltriert.

Zystoskopischer Befund: In der Höhe des Sphinkter starkes, bullöses Ödem, durch das die rechte Uretermündung vollständig verdeckt ist. Links davon ragen Karzinommassen bis dicht unter die Schleimhaut.

Therapie: Exkochleation.

47. I. P., 28. VI. 1905.

Gynäkologischer Befund: Parametrien infiltriert.

Zystoskopischer Befund: Links hinten Vorbuchtungen, Schleimhaut glatt.

Therapie: Exkochleation.

48. W. M., 5. VII. 1905.

Gynäkologischer Befund: Weites Übergreifen auf die Vagina. Breite Infiltration der Parametrien bis an die seitliche Beckenwand.

Zystoskopischer Befund: Hinten und seitlich Blasenpartien durch Karzinommassen vorgewölbt. Die Schleimhaut teilweise gerötet.

Therapie: Exkochleation.

49. K. A., 5. VIII. 1905.

Gynäkologischer Befund: Linkes Parametrium bis an die Beckenwand infiltriert. Rechts weniger.

Zystoskopischer Befund: Blasenwand gerötet. Zahlreiche Hämorrhagien, unebene, vorspringende Höcker sichtbar. Ödem der Schleimhaut.

Therapie: Exkochleation.

50. K. F., 25. IX. 1905.

Gynäkologischer Befund: Parametrien infiltriert.

Zystoskopischer Befund: Blasenschleimhaut infiltriert.

Therapie: Exkochleation.

51. S. A., 10. X. 1905.

Gynäkologischer Befund: Parametrien beiderseits infiltriert, rechts bis an die Beckenwand.

Zystoskopischer Befund: Kongestive Hyperämie, jedoch frei von Karzinom.

Therapie: Exkochleation.

52. R. A., 27. XII. 1905.

Gynäkologischer Befund: Beide Parametrien infiltriert.

Zystoskopischer Befund: Am Sphinkter bullöses Ödem. Oberhalb der linken Uretermündung eine stark vorspringende Leiste, welche die Mündung verdeckt. Links hinten eine wulstige Stelle.

Therapie: Exkochleation.

53. K. M., 12. I. 1906.

Gynäkologischer Befund: Parametrien beiderseits starr infiltriert.

Zystoskopischer Befund: Blasenboden wulstig, unregelmäßig. Uretermündungen auf starren Hügeln.

Therapie: Tentamen. Da die Ablösung der Blase nicht gelingt, wird die Operation unterbrochen. Exkochleation.

54. I. Th., 26. I. 1906.

Gynäkologischer Befund: Parametrien beiderseits starr infiltriert.

Zystoskopischer Befund: Blasenschleimhaut diffus gerötet, höckerig. Bullöses Ödem.

Therapie: Exkochleation.

55. I. B., 1. VIII. 1906.

Gynäkologischer Befund: Beide Parametrien starr infiltriert.

Zystoskopischer Befund: Leichte Injektion des Blasenscheitels. Linker Ureter starr auf der Höhe eines vorspringenden Wulstes mündend, funktioniert gut. Im Trigonum Vortreibungen der Schleimhaut. Diese selbst frei.

Therapie: Exkochleation.

56. F. A., 21. VIII. 1906.

Gynäkologischer Befund: Beide Parametrien starr infiltriert.

Zystoskopischer Befund: Rechts von dem rechten Ureter sieht man Karzinommassen bis dicht unter die Blasenschleimhaut vordringen, diese stellenweise trichterförmig einziehend.

Therapie: Exkochleation.

57. K. A., 10. XII. 1906.

Gynäkologischer Befund: Vaginalwände teilweise ergriffen. Parametrien frei. Tumor stark gegen die Blase wuchernd.

Zystoskopischer Befund: Hochgradiges bullöses Ödem. An einigen Stellen Karzinommassen in die Blase vorgewuchert.

Therapie: Exkochleation.

Kapitel IV.

Operationserfolge. Mortalität. Todesursachen. Erkrankungen in der Rekonvaleszenz. Verletzungen und sonstige Zufälle.

Bevor ich auf die Frage der nächsten Folgen der Operation eingehe, möchte ich die Gruppierung meines Materiales vornehmen, wobei ich der von Schuchardt vorgeschlagenen Einteilung folge.

Schuchardt teilte die operablen Fälle von Karzinom ein in:

1. Leichte Fälle: Scheide und Parametrien frei.
2. Schwere Fälle: Scheide oder Parametrien ergriffen.
3. Grenzfälle: Karzinom bis an die Beckenwand; Versuch der radikalen Operation.

Wenn wir die Fälle unserer Operationen nach diesen Gesichtspunkten ordnen, so erhalten wir folgende Zahlen in den einzelnen Beobachtungsjahren.

Tabelle VII.

		1. Jahr	2. Jahr	3. Jahr	4. Jahr	5. Jahr	6. Jahr	Summe	
Leichte Fälle	geheilt . .	11	7	10	12	18	18	76	79
	gestorben .	1	—	—	1	—	1	3	
Schwere Fälle	geheilt . .	20	19	17	17	18	21	112	126
	gestorben .	5	1	2	2	2	2	14	
Grenzfälle	geheilt . .	7	2	6	16	7	4	42	53
	gestorben .	3	—	2	1	4	1	11	
									258

In der Gruppe der schweren und der Grenzfälle hängt der Grad der Schwierigkeit von dem Grade der Infiltration der Parametrien, von dem Umstande ab, ob beide oder nur ein Parametrium infiltriert ist, endlich ob neben den Parametrien auch die Scheide mit in die Erkrankung einbezogen erscheint. Über diese Tatsachen gibt folgende Tabelle Auskunft.

Art der Mitbeteiligung von Parametrien und Scheide an der Erkrankung bei den schweren und bei den Grenzfällen.

Tabelle VIII.

	Infiltration der Parametrien				
	Rechts	Links	Beide	und der Scheide	Summe
Schwere Fälle	18	19	59	30	126
Grenzfälle	2	8	37	6	53
	20	27	96	36	**179**

Den 79 Fällen, in denen die Parametrien frei waren, stehen 179 Fälle gegenüber, in denen die Parametrien einer oder beider Seiten allein oder zusammen mit der Scheide von der Erkrankung ergriffen waren. Die günstigen Fälle verhalten sich also zu den ungünstigen in unserem Materiale wie 4 : 9.

Aus der Tabelle VII ergibt sich, wenn wir die Einteilung der Fälle nach ihrer Schwierigkeit beiseite lassen, die folgende Übersicht über die Augenblickserfolge unserer Operationen in den einzelnen Beobachtungsjahren. (Tabelle IX.)

Mortalität.

Tabelle IX.

Im 1. Jahre (1901—1902)	9:47	= 19·1%
Im 2. Jahre (1902—1903)	1:29	= 3·4%
Im 3. Jahre (1903—1904)	4:37	= 10·8%
Im 4. Jahre (1904—1905)	4:49	= 8·1%
Im 5. Jahre (1905—1906)	6:49	= 12·2%
Im 6. Jahre (1906—1907)	4:47	= 8·5%
Gesamtmortalität . . .	28:258	= **10·8%**

Die Nachforschungen über die Todesursachen ergeben folgende Resultate, geordnet nach den drei Gruppen bezüglich der Schwierigkeit des Falles.

Todesursachen infolge der Operation.

Tabelle X.

Gruppe I.: Leichte Fälle.

Fall	gestorben post oper.	Todesursache
32	6 Tage	Peritonitis purulenta fibrinosa.
157	5 „	Eitrige Peritonitis.
250	12 „	Beckenzellgewebseiterung.

Gruppe II.: Schwere Fälle.

Fall	gestorben post oper.	Todesursache
29	4 Tage	Peritonitis diffusa fibrinosa.
31	1 „	Peritonitis.
39	4 „	Peritonitis.
40	12 „	Embolia Art. pulmonalis.
47	6 Stunden	Allgemeine Anämie, Fettherz.
52	7 Tage	Volvulus des Duodenum; Myocarditis.
89	21 „	Beckenzellgewebseiterung.
111	5 „	Peritonitis.
133	17 „	Beckenzellgewebseiterung, Vereiterung der Thromben, Nachblutung.
146	?	Pleuritis suppurativa. Transferiert.
170	4 Stunden	Myo-degeneratio cordis.
174	34 Tage	Beckenzellgewebseiterung, Pyelonephritis.
231	1½ Stund.	Allgemeine Anämie, Myo-degeneratio cordis.
243	10 „	Allgemeine Anämie mäßigen Grades, Adipositas, Fettherz.

Gruppe III.: Grenzfälle.

Fall	gestorben post oper.	Todesursache
2	4 Wochen	Beckenzellgewebseiterung.
5	7 Tage	Lobulärpneumonie, Hydronephrose, Enteritis.
15	3 „	Ileus, Peritonitis, Laparotomie.
88	15 „	Peritonitis, Zellgewebseiterung.
99	17 „	Peritonitis, Zellgewebseiterung.
135	3 „	Degeneratio cordis, gummöse Schwielen in der Leber.
188	14 „	Lobulärpneumonie, Myo-degeneratio cordis, Marasmus.
195	2 „	Myo-degeneratio cordis, Atheroma aortae. Allgemeine Anämie.
208	12 Stunden	Myo-degeneratio cordis, Allgemeine Anämie.
210	2 „	Hochgradige Myo-degeneratio cordis.
236	16 Tage	Peritonitis, Zellgewebseiterung, Anämie, Lobulärpneumonie.

Vergleichen wir nun die Mortalität der früher angezogenen Statistiken der einfachen vaginalen Totalexstirpation bei Krebs der Gebärmutter mit der von uns erreichten Mortalität, so ergeben sich folgende Zahlen:

	einfache vaginale Totalexstirpation:
Waldstein (Schauta)	10·3%
Hocheisen (Gusserow)	14·4%
Kruckenberg (Olshausen)	12·7%
Zurhelle (Fritsch)	6·6%

Die Mortalität, welche wir bei der weit eingreifenderen erweiterten Totalexstirpation bei weiter Indikationsstellung erzielten, ist also fast dieselbe wie die unserer Klinik zur Zeit

der einfachen vaginalen Totalexstirpation mit enger Indikationsstellung und besser als die diesbezüglichen Statistiken von Gusserow und Olshausen aus derselben Zeit; nur Fritsch hatte schon damals eine auffallend niedere Sterblichkeitsziffer erhalten.

Störungen der Rekonvaleszenz. Die Rekonvaleszenz nach der Operation der erweiterten vaginalen Totalexstirpation war nicht immer eine ungestörte. Die weitaus häufigste Störung betrifft jene von Seite der Blase, welche wir auch bei anderen Arten der Köliotomie, bei denen es zu mehr weniger umfangreicher Ablösung der Blase kommen muß, beobachten, und welche allgemein als postoperative Zystitis bezeichnet wird.

Schon vor zehn Jahren hat Kolischer an dem Materiale meiner Klinik diese Form des traumatischen Desquamativkatarrhs festgestellt. Es finden sich in solchen Fällen, in denen die Blase in größerem Umfange abgelöst wurde, Epithelverluste im Trigonum und in den anstoßenden Teilen des Blasenfundus. Es handelt sich hier nicht um Entzündungen infolge Katheterismus, sondern tatsächlich um einen nekrotisierenden Prozeß infolge von Ernährungsstörung. Dieselbe kann so hochgradig werden, daß Teile der Schleimhaut absterben und in Fetzen abgestoßen werden. In diesen nekrotischen Geweben, den abgestoßenen Epithelien und Schleimhautfetzen, finden dann allerdings Bakterien einen vorzüglichen Nährboden und so entsteht auf dem Boden der Desquamation die Zystitis sekundär. Diese Art der Störung in der Rekonvaleszenz findet sich umso sicherer, in je größerem Umfange die Blase abgelöst wurde. Sie wird also nicht nur bei vaginalen, sondern auch bei abdominalen Karzinomoperationen, aber auch bei anderen Arten der vaginalen und abdominalen Totalexstirpation beobachtet, freilich meist in geringerem Grade. Die Ursache des Desquamativkatarrhes dürfte also nicht so sehr in der Tatsache der Ablösung der Blase allein mit Quetschung, Suffusion, Schwellung der Schleimhaut, als vielmehr in tieferen Ernährungsstörungen infolge Unterbindung größerer ernährender Blasengefäße zu suchen sein.

Man könnte an Ernährungsstörungen infolge Unterbindung wichtiger Blasenvenen denken. Kownatzki[1]) leugnet diese

[1]) Die Venen des weiblichen Beckens, 1907.

Annahme, da auch nach vielfachen Unterbindungen von Venen doch genügend kommunizierende Stämme vorhanden bleiben, um den Abfluß ohne Stockung zu besorgen. Vielmehr glaubt Kownatzki, daß für jene Blasenstörungen, welche nicht direkt auf Quetschung oder Läsion der Blase bei der Operation zu beziehen sind, die Unterbindung der Arteria umbilicalis, beziehungsweise der Arteriae vesicales superiores, die oft aus einem gemeinsamen Stamme mit der Arteria uterina hervorgehen, verantwortlich zu machen sei. Das mag wohl für die Fälle von besonders hoher Unterbindung der Uterina oder Hypogastrica bei abdominaler Totalexstirpation ab und zu gelten, für die vaginale erweiterte Totalexstirpation kommt eine so hohe Unterbindungsstelle nicht in Betracht. Bei dieser Operation wird die Uterina entweder dicht über oder im Bereiche der Kreuzung mit dem Ureter unterbunden.

Die Arterien der Blase, welche demgemäß bei der erweiterten vaginalen Totalexstirpation in Frage kommen, sind die Arteriae vesicales inferiores und der Ast, den der Ramus vaginalis der Uterina an die Blase abgibt. Der letztere wird bei Unterbindung der Uterina im Stamme sicher ausgeschaltet. Die Ausschaltung der Arteriae vesicales inferiores hängt erstens ab von der Stelle ihres Abganges von der Uterina, die bald höher, bald tiefer liegt, immer jedoch oberhalb der Kreuzung der Arteria uterina mit dem Ureter, und zweitens von der Stelle, an der die Uterina unterbunden wurde. Die Unterbindung erfolgt bald höher, bald tiefer. Im allgemeinen wird man annehmen können, daß in leichten Fällen die Unterbindung höher oben, in schweren tiefer unten erfolgt. Deshalb finden sich auch unter unseren Fällen von postoperativer Zystitis auffallend viele leichte Fälle. Postoperative Zystitis wurde unter unseren 258 operierten Fällen 67mal beobachtet, darunter 24mal bei leichten Fällen. Ich möchte damit jedoch nicht behaupten wollen, daß jedesmal bei schweren Fällen tiefer, bei leichten höher unterbunden werde. Gerade bei schweren Fällen muß man oft sehr hoch hinauf gehen, um sicher über die Grenzen der Infiltration hinauszukommen. Nichtsdestoweniger wird die leichte Ablösbarkeit von Blase und Ureter in leichten Fällen dazu führen, die Grenzen der Abtragung verhältnismäßig hoch hinauf zu verlegen.

Nach unseren Anschauungen hängen die an der Blasenschleimhaut sich abspielenden Desquamationen und nekrotisie-

renden Vorgänge mit den bei der Operation unvermeidlich zu setzenden Verletzungen und Gefäßunterbindungen zusammen. Man wird nicht den Rat geben können, zur Vermeidung dieser Prozesse die Unterbindung der Uterina tiefer unten auszuführen. Doch wird man die Entstehung der Zystitis auf dem Boden dieser desquamativen Prozesse zu verhindern trachten, womöglich also durch Vermeidung des Katheterismus. Da derselbe gerade in den Fällen, von denen hier die Rede ist, sich selten umgehen läßt, so wird bei Ausführung desselben Einhaltung der strengsten Maßregeln der Asepsis verlangt werden müssen.

Die Behandlung beschränkt sich auf meiner Klinik auf Instillationen mit 1% Argent. nitr. mittelst der Ultzmannschen Spritze.

Als weitere Störung im Verlaufe nach erweiterter vaginaler Totalexstirpation muß Zellgewebseiterung im Becken angeführt werden. Eine nicht seltene Komplikation, die sich begreift, wenn man die großen Höhlenwunden sieht, die bei diesen Operationen zurückbleiben.

In zehn Fällen wurde nach der Operation Zellgewebseiterung beobachtet. In acht Fällen führte dieselbe zum Tode (siehe Todesfälle), in zwei Fällen (Fall 166, 247) trat Genesung ein; in letzterem Falle trat als Komplikation der Zellgewebseiterung wiederholte Nachblutung ein infolge Vereiterung der Thromben der Uterina.

Von den übrigen Erkrankungen in der Rekonvaleszenz sind zu erwähnen:

Zwei Fälle von Thrombose der unteren Extremität, einmal beiderseits (Fall 11), einmal der rechten unteren Extremität (Fall 219),

Pneumonie 2mal (Fall 34, 156),

Bronchitis 6mal (Fall 38, 77, 110, 112, 152, 160),

Darmblutung 1mal (Fall 256), durch Opium und Gelatineklysma gestillt.

3mal waren Nachoperationen notwendig: 2mal Urethralplastik bei Resektion der Harnröhre wegen Miterkrankung derselben (Fall 191, 211[1]) und in einem Falle Rezidivoperation bei Rezidiv in der Narbe des Scheidendammschnittes (Fall 147).

[1]) Publikation von Cristofoletti, Wien. klin. Wochenschr. 1907. Nr. 40.

Von den sämtlichen 258 Operationen machten also 150 eine ungestörte Rekonvaleszenz durch, während in 108 Fällen der Verlauf ein gestörter war.[1])

Verletzungen. Außer den Verletzungen, welche zum Wesen der Operation gehören, kommen bei jeder Art von Krebsoperation durch Totalexstirpation Verletzungen vor, die nicht etwa immer einer besonderen Technik zuzuschreiben sind, sondern im Wesen der Erkrankung, in der Tatsache des Übergreifens des Karzinom auf die Nachbarschaft begründet erscheinen. Dieselben Operateure, welche bei Totalexstirpation des myomatösen Uterus, gleichgültig auf welchem Wege, keine derartigen Verletzungen zu beklagen haben, erleben nicht selten solche bei der Totalexstirpation wegen Kollumkrebs. Es geht also nicht an, hier zwischen zufälligen und absichtlichen Verletzungen unterscheiden zu wollen. Die Verletzungen sind in den anatomischen Verhältnissen begründet und sind kaum je vermeidbar. Einer besonderen Technik zur Last zu legen sind vielleicht die Fälle von Ureternekrose, wie sie in Fällen ausgedehnter Freilegung der Ureteren bei der abdominalen Totalexstirpation im Anfange vorkamen. Alle anderen Verletzungen sind in dem Übergreifen der Erkrankung auf die Harnwege, in dem Fehlen der lockeren Trennungsschichte zwischen Uterus und Parametrien einerseits, Blase und Ureter andererseits zu suchen. Auch bezüglich des Mastdarmes kommen ähnliche Verhältnisse, wenn auch seltener in Betracht.

Blasenverletzungen entstehen beim Abschieben der Blase, wenn das Karzinom bereits die Blasenwand teilweise oder ganz ergriffen hat; ferner durch Nekrose bei umfangreicher Ablösung. Diese Nekrose kann in den späteren Tagen oder Wochen nach der Operation von innen her erfolgen, indem infolge umfangreicher Ablösung Nekrose der Schleimhaut entsteht und infolge dieser auch Nekrose der Muskelwand hinzutritt.

Ureterenverletzungen treten auf durch direkte Verletzung beim Abschieben oder durch Instrumente, oder — was allerdings sehr selten bei vaginalen Operationen geschieht —

[1]) Davon starben 28. — Drei Fälle kommen doppelt vor: Fall 166 (Zystitis und Zellgewebseiterung), Fall 219 (Zystitis und Thrombose), Fall 34 (Pneumonie und Zystitis).

durch Nekrose infolge der Notwendigkeit umfangreicher Auslösung des Ureter aus dem karzinomatösen Parametrium. Werden Teile des Ureter, eingebettet in Karzinom nahe der Einmündung in die Blase, reseziert, so erfolgt damit auch die Resektion von Teilen der Blase (Fall 5, 25).

Daß es sich bei der Entstehung dieser Verletzungen nicht um Zufälle handelt, sondern daß dieselben in den anatomischen Tatsachen des Falles begründet sind, ergibt der Vergleich der Fälle nach ihrer Schwere in bezug auf die Zahl der Verletzungen. Wir haben bei 258 Fällen von erweiterter vaginaler Totalexstirpation 26 Verletzungen zu verzeichnen, d. i. 10%. 11mal betraf die Verletzung die Blase, 11mal den Ureter und 4mal den Mastdarm.

Scheiden wir diese Fälle nach den oben angegebenen Gruppen in ihr Vorkommen bei leichten, schweren und Grenzfällen, so ergeben sich:

bei 79 leichten Fällen 1 Verletzung = 1·2%,
bei 126 schweren Fällen 15 Verletzungen = 11·9%,
bei 53 Grenzfällen 10 Verletzungen = 18·8%.

Die Zahl der Verletzungen steigt mit der Schwere der Fälle, ist also nicht zufällig, sondern in der Sachlage des Falles begründet.

Über die Verteilung der Verletzungen auf die einzelnen Organe bei obiger Gruppeneinteilung mag die folgende Tabelle belehren:

Statistik der Verletzungen.

Tabelle XI.

I. Leichte Fälle = 79:		
Blase . . .	0	
Mastdarm . . .	1 = 1·2%	
Ureter . . .	0	
II. Schwere Fälle = 126:		
Blase . . .	6 = 4·7%	15 = 11·9%
Mastdarm . . .	3 = 2·4%	
Ureter . . .	6 = 4·7%	
III. Grenzfälle = 53:		
Blase . . .	5 = 9·4%	10 = 18·8%
Mastdarm . . .	0	
Ureter . . .	5 = 9·4%	

Über die Art der Entstehung der Verletzungen, ihren Sitz und ihren Ausgang möge die folgende Zusammenstellung Aufschluß geben:

Verletzungen und deren Folgen.

Tabelle XII.

Einteilung der Fälle: I = leichte, II = schwere, III = Grenzfälle.

1. Blase.

Nr. des Falles	
14.	Beim Ablösen. Fistel operativ geschlossen. III.
17.	Sofortige Naht. Heilung. II.
31.	Sofortige Naht. Pat. 1 Tag post op. gestorben. II.
58.	Sofortige Naht. Heilung. II.
65.	Fistel, operativ geschlossen. II.
131.	Sofortige Naht. Heilung. III.
151.	Fistel. Spontane Heilung. III.
154.	Sofortige Naht. Heilung. III.
198.	Sofortige Naht. Heilung. III.
212.	Fistel, operativ geschlossen. II.
224.	Sofortige Naht. Heilung. II.

Sofortige Naht, Heilung	6mal.
Später operativ geschlossen	3mal.
Spontane Heilung	1mal.
Sofortige Naht, Exitus	1mal.

2. Ureter.

2.	Versuch der Leistungsfähigkeit der Methode. Pat. gestorben 4 Wochen post op. Beide Ureteren verletzt. III.
5.	Linker Ureter mit Blasenzipfel völlig in Karzinom eingebettet, reseziert. Rechter Ureter ligiert. Gestorben 7 Tage post op. III.
25.	Linker Ureter und Blasenzipfel völlig im Karzinom eingebettet, wird reseziert. Nephrektomie. Heilung. III.
46.	Rechter Ureter durchtrennt. Nephrektomie. Heilung. II.
53.	Linker Ureter verletzt. Nephrektomie. Heilung. II.
66.	Rechter Ureter völlig eingebettet. Resektion. Sofortige Implantation in die Blase. Heilung. II.

Nr. des Falles

78. Rechter Ureter verletzt. Mit Fistel entlassen. Baldiges Rezidiv. III.
103. Linker Ureter verletzt. Mit Fistel entlassen. Rezidiv. II.
116. Linker Ureter in Karzinom eingebettet. Resektion. Fistel. Baldiges Rezidiv. II.
165. Rechter Ureter in Karzinom eingebettet. Resektion. Nephrektomie. Heilung. III.
248. Verletzung des linken Ureter. Implantation per laparot. Beiderseitige Verdoppelung des Ureter II.

Implantation per vaginam . . .	1mal.
Implantation per laparotomiam	1mal.
Nephrektomie, Heilung	4mal.
Gestorben post op. an baldigem Rezidiv mit Fistel	5mal.

3. Mastdarm.

8. Bei Anlegung des Paravaginalschnittes. Sofortige Naht. Heilung. II.
24. Kleine, wahrscheinlich durch Nekrose entstandene Rekto-Vaginalfistel. Spontane Heilung. II.
115. Karzinom mit dem Rektum verwachsen. Resektion notwendig. Sofortige Naht. Heilung. II.
254. Beim Paravaginalschnitt. Sofortige Naht. Heilung. I.

Beim Paravaginalschnitt . . .	2mal.
Durch Nekrose	1mal.
Absichtliche Resektion wegen Übergreifen des Karzinom auf das Rektum	1mal.
Naht, Heilung	3mal.
Spontane Heilung	1mal.

Döderlein gibt in der operativen Gynäkologie[1]) eine Zusammenstellung über die Verletzungen von Blase und Ureteren bei der einfachen vaginalen Totalexstirpation. Unter 1979 Fällen fanden sich 111 derartige Verletzungen, d. i. 5·6%, und in der Arbeit von Schindler[2]) findet sich eine Übersicht über die Verletzungen der Blase und der Ureteren bei abdominaler

[1]) Döderlein — Krönig, 1907.
[2]) Monatsschr. f. Geb. und Gyn. Bd. 23.

Totalexstirpation von neun verschiedenen namhaften Operateuren. Die Zahl dieser Verletzungen betrug 90 unter 362, d. i. 24·8%.

Berechne ich den Perzentsatz der bei meinen Operationen unterlaufenen Verletzungen der Blase und der Ureteren (22:258), so erhalte ich 8·5%, eine Zahl, die nicht wesentlich höher ist als die bei der einfachen vaginalen Totalexstirpation, aber weit kleiner als die von den namhaftesten Operateuren bisher bei der abdominalen erweiterten Totalexstirpation erreichte Verletzungsziffer.

Sonstige Zufälle. Außer den eben erwähnten Verletzungen bei erweiterter vaginaler Totalexstirpation und den Störungen des Heilungsverlaufes kommen als Zufälle noch in Betracht:

1. Störungen in der Heilung des Paravaginalschnittes.
2. Impfmetastasen in der Wunde des Paravaginalschnittes.
3. Embolien, welche Störungen wir, obzwar wir dieselben schon oben flüchtig erwähnt haben, hier nochmals besonders anführen, da zumindest die ersten beiden für die in Rede stehende Operation eigentümlich sind.

Störungen in der Primaheilung des Scheidendammschnittes sind unter unseren Fällen 5mal vorgekommen (Fall 42, 53, 57, 120, 245). Sie hängen wohl ausschließlich damit zusammen, daß bei der Operation die Asepsis des Operationsfeldes nicht gewahrt werden konnte. Wir haben es ja bei Carcinoma colli mit einer Veränderung am Kollum zu tun, die nie vollkommen keimfrei ist und sehr schwer keimfrei wird, auch nicht durch Auskratzen und Ausbrennen. Die hier in Frage kommenden Keime sind aber nicht selten pathogene, hoch virulente Wundkeime. Wenn es trotzdem gelungen ist, die Infektion der Wunde auf eine so kleine Zahl zu beschränken, so spricht diese Tatsache zugunsten der von uns geübten Maßregeln zur Erhaltung der Asepsis.

Eigentlich zu demselben Thema gehört auch die Frage der sogenannten Impfrezidive in der Wunde des Scheidendammschnittes. Daß wir an dieser Stelle nur zweimal Metastasenbildung erlebten (Fall 27 und 147) spricht ebenso wie unsere Erfolge bei der Primaheilung der Scheiden-

dammwunde für unsere Maßregeln zur Erhaltung der Asepsis während der Operation.

Ich führe die Impfmetastasen schon an dieser Stelle unter den Störungen in der Rekonvaleszenz an, obwohl sie später unter den Rezidiven nochmals gebucht werden, da ich der Ansicht bin, daß Impfmetastasen als Folgen von Mängeln der Technik anzusehen sind.

Als Vorsichtsmaßregeln zur Verhütung von Impfmetastasen können wir die folgenden hinstellen:

1. Getrenntes Instrumentarium für die Operation bis zur vollkommenen Deckung des Karzinom mit Scheidenlappen.
2. Wechsel der Handschuhe.
3. Der Paravaginalschnitt ist erst nach Erfüllung der Forderungen 1 und 2 auszuführen.
4. Am Schlusse Naht des Paravaginalschnittes mit anderen Nadeln als die waren, welche bei der Karzinomoperation zur Verwendung kamen.

Übrigens ist in allen Fällen von Metastasen im Paravaginalschnitt mit der Möglichkeit retrograden Lymphtransportes zu rechnen. Auch wird man ohne Nekroskopie nie in die Lage kommen, die Forderung Kaufmann's[1]) zu erfüllen, es müsse die Strecke vom primären Tumor zur Stelle der Metastase auch mikroskopisch krebsfrei nachgewiesen werden.

Daß es trotzdem sichere Impfmetastasen gibt, beweisen die zahlreichen Fälle von Krebsknoten in der Bauchwunde nach Operation von benignen und malignen Ovarialkystomen und von Uteruskarzinom. Von letzterer Art sind die vor kurzem von Zurhelle[2]) und Kossmann[3]) mitgeteilten Fälle von Bauchdeckenmetastasen nach abdominaler Totalexstirpation. Diese Fälle beweisen auch, daß die Gefahr der Impfmetastase ebenso bei vaginaler wie bei abdominaler Operation vorliegt und sich also in diesem Punkte kein Unterschied zwischen beiden Operationswegen konstruieren läßt.

Impfrezidive sah auch Zweifel, und zwar in der Narbe der Scheiden-Damminzision.

---

[1]) Kaufmann, Lehrbuch d. path. Anatomie 1896, S. 729.

[2]) Zurhelle, Ein sicherer Fall von Impfkarzinom, Archiv f. Gyn., Bd. 81, S. 353.

[3]) Kossmann, Münch. med. Wochenschr. 1904, Nr. 31, S. 1409.

Schließlich möchte ich noch mit einem Worte der Frage der Embolie bei der erweiterten vaginalen Totalexstirpation nähertreten.

Zweifel hat bei der vaginalen Operation mit Paravaginalschnitt drei Embolien beobachtet. Winter bezieht dieselben auf die Venenunterbindungen, während Zweifel sie als Folge von Infektion in das Venenlumen ansieht, da er jene drei Embolien gerade in Fällen ohne Präventivunterbindung beobachtete.

Wir haben nur einen Fall von Embolie (Fall 40) der Arteria pulmonalis bei allgemeiner Anämie und Fettherz beobachtet. In solchen Fällen träger Zirkulation bei herabgekommenen Individuen ereignen sich Embolien bei jeder Art von Operation, haben also für die in Rede stehende Operation nichts Spezifisches. Dagegen haben wir gerade in den Fällen von Vereiterung des Beckenzellgewebes mit Vereiterung von Thromben niemals Embolie unter unseren Fällen gesehen. Ob also die Seltenheit dieser Ereignisse in unseren Fällen der Vermeidung von Massenligaturen, besonders aber von Venenunterbindungen zuzuschreiben ist, mag der Erwägung wert sein.

Kapitel V.

Dauererfolge. Rezidive. Interkurrente Todesfälle.

Zur Beurteilung der Dauererfolge stehen aus der Zahl unserer Operierten nur diejenigen zur Verfügung, deren Operationstag seit Abschluß dieser Arbeit und seit den letzten Nachforschungen (Juni 1907) mindestens zwei Jahre zurückliegt. Es sind das alle bis anfangs Juni 1905 Operierten. Wir haben dann Fälle von mindestens zweijähriger Beobachtungsdauer (Juni 1904 — Juni 1905), von mindestens dreijähriger Beobachtungsdauer (Juni 1903 — Juni 1904), von mindestens vierjähriger Beobachtungsdauer (Juni 1902 — Juni 1903) und solche von mindestens fünfjähriger Beobachtungsdauer (Juni 1901—Juni 1902). Die ersten dieser Operierten waren zur Zeit der letzten Nachforschungen schon sechs Jahre nach der Operation.

Über diese Fälle und die bei denselben erzielten Resultate mag die auf Seite 69 folgende Tabelle XIII Aufschluß geben.

Aus dieser Tabelle lassen sich die Dauerheilungsperzente der einzelnen Operationsjahre wie folgt berechnen:

Summiert man die Zahl der Fälle der einzelnen Kategorien jedes Jahres, bringt davon in Abzug die nach der Operation, sowie an interkurrenten Erkrankungen Gestorbenen und die Verschollenen, und bringt zu den bei diesem Abzug Restierenden die bei der letzten Nachforschung (Juni 1907) lebend und gesund Gefundenen ins Perzentverhältnis, so erhält man das Dauerheilungsperzent für die einzelnen Jahre nach fünfjähriger, vierjähriger, dreijähriger und zweijähriger Beobachtungsdauer.

Die Tabelle XIV soll die Art dieser Berechnung zeigen.

Operations- und Dauerheilungserfolge der 2—5jährigen Fälle.

Tabelle XIII.

		5jährig	4jährig	3jährig	2jährig	Summe
Leichte Fälle	Zahl der Fälle	12	7	10	13	42
	Operationstod	1	—	—	1	2
	Interkurrenter Tod	1	—	—	1	2
	Verschollen	—	1	—	2	3
	Gesund (Juni 1907)	4 (40%)	4 (66%)	8 (80%)	7 (77·7%)	23
	Rezidive	6	2	2	2	12
Schwere Fälle	Zahl der Fälle	25	20	19	19	83
	Operationstod	5	1	2	2	10
	Interkurrenter Tod	2	—	1	2	5
	Verschollen	—	2	—	—	2
	Gesund (Juni 1907)	9 (50%)	6 (35·3%)	5 (31·2%)	6 (40%)	26
	Rezidive	9	11	11	9	40
Grenzfälle	Zahl der Fälle	10	2	8	17	37
	Operationstod	3	—	2	1	6
	Interkurrenter Tod	1	—	—	1	2
	Verschollen	—	—	—	3	3
	Gesund (Juni 1907)	0 (0%)	1 (50%)	1 (16·6%)	4 (33·3%)	6
	Rezidive	6	1	5	8	20

Tabelle über die Dauererfolge nach 5jähr., 4jähr., 3jähr. und 2jähr. Beobachtungsdauer.

Tabelle XIV.

	Fünfjährige	Vierjährige	Dreijährige	Zweijährige	Summe	
	Fälle					
Zahl der Fälle	47	29	37	49	162	
Operationstod	9	1	4	4	18	
Interkurrente Todesfälle	4	—	1	4	9	35
Verschollen	—	3	—	5	8	
Verbleiben	34	25	32	36	127	
Gesund Juni 1907	13	11	14	17	55	
Dauerheilungsperzent	38·2	44	43·7	47·2		
	D_5	D_4	D_3	D_2		

Über die in dieser Berechnung angeführten Todesfälle wurde bereits oben berichtet. Bleibt also noch der Nachweis der an interkurrenten Erkrankungen Verstorbenen.

Todesursachen an interkurrenten Erkrankungen.

Tabelle XV.

Fall	gestorben post op.	Todesursache
11	7 Monate	Myo-degeneratio cordis.
20	4 „	Chronische Nephritis.
22	1 „	Unbekannt.
43	4 Jahre u. 7 Monate	Carcinoma ventriculi (Keine Sektion).
85	1¾ Jahre	Unbekannt. Drei Monate vor dem Tode rezidivfrei befunden (klinische Untersuchung).
114	2 „	Pneumonie.
122	13 Monate	Nierenentzündung. Acht Monate vorher rezidivfrei befunden.
130	2 Jahre	Pneumonia crouposa.
154	5 Monate	Pleuritis.

Vergleichen wir nun, wie dies bereits oben bezüglich der Todesfälle und der Verletzungen geschehen ist, unsere Zahlen auch bezüglich der Dauererfolge mit denen der neuesten Statistiken über die einfache vaginale Totalexstirpation bei Carcinoma colli, so ergibt sich folgendes: Das Dauerheilungsperzent nach fünfjähriger Beobachtung betrug bei:

Waldstein — Schauta	26·4%
Gusserow — Hocheisen	21·0%
Fritsch — Zurhelle	47·1%
Olshausen	30·0%

Also auch hier, ebenso wie bei der Mortalität, zeigt sich die Besserung der Resultate, da alle diese Ziffern hinter der von uns

erreichten Dauerheilungsziffer von 38·2% zurückbleiben mit einziger Ausnahme von Fritsch, der auch an dieser Stelle eine günstigere Ziffer aufzuweisen hat.

Die Dauererfolge hängen ab 1. von der Indikationsstellung, 2. von der Gründlichkeit der Entfernung des kranken Gewebes.

Statistiken früherer Zeiten haben verhältnismäßig günstige Dauerresultate ergeben, da nur die leichtesten Fälle mit freien Parametrien operiert wurden. Die wesentlich besseren Resultate der Gegenwart sind trotz weitester Indikationsstellung erreicht durch möglichste Ausdehnung der Operation auf Parametrien und Scheide.

Sitz der Rezidive. Es ist eine von allen Operateuren ohne Ausnahme zugestandene Tatsache, daß Rezidive nach Karzinomoperationen am häufigsten lokal in der Operationsnarbe und deren nächster Umgebung gefunden werden. Wenn auch ein Teil derselben vom Parametrium seinen Ursprung nimmt, so ist doch eine andere Entstehung nicht gering zu achten, d. i. die von der Vagina und dem paravaginalen Zellgewebe. Die Tatsache der Häufigkeit des Sitzes von Metastasen in der Vagina dürfte bisher vielleicht nicht die Würdigung erfahren haben, die sie verdient. Nicht nur an der Oberfläche, sondern häufiger noch im umgebenden Bindegewebe sitzen diese Metastasen und entziehen sich so dem Auge und dem Tastgefühle. Sie finden sich bei beginnenden, auf die Portio beschränkten Tumoren, ebenso wie bei solchen, die die nächste Umgebung der Scheide bereits ergriffen haben. Nicht nur in der Kontinuität des umschriebenen Herdes, sondern weit entfernt von diesem werden sie angetroffen. Ihre Verbreitungswege sind am häufigsten die Lymphbahnen, aber auch die Blutbahnen, und zwar letztere häufiger als man allgemein glaubt; endlich auch die Nervenscheiden; letztere allerdings seltener. Diese Tatsachen sind durch sorgfältige Untersuchungen von Brunet, Henckel, Goldmann, Seelig, Assereto[1]), Broca, Lebert, Colomiatti festgestellt worden.

Da diese Metastasen in vielen Fällen weder sichtbar noch fühlbar, nur durch das Mikroskop erkennbar sind, so folgt daraus die Notwendigkeit, in jedem Falle die Vagina nicht nur in der Fläche, sondern auch nach der Tiefe, d. i. mit dem paravaginalen

[1]) Assereto, Annali di ost. e Gin. 1907.

Zellgewebe so ausgiebig als möglich zu entfernen, eine Operation, für die mir der Weg von unten dem von oben überlegen erscheint.

Gegenüber den lokalen Rezidiven treten alle anderen in den Hintergrund. Sicheres Rezidiv in Lymphdrüsen konnte an unserem Materiale nur einmal konstatiert werden. In diesem Falle (Fall 36, operiert 13. II. 1902) trat vier Jahre post op. Rezidiv in den Inguinaldrüsen auf, ohne lokales Rezidiv, und erfolgte im September desselben Jahres, also vier Jahre sieben Monate post op., der Tod.

Wahrscheinlich war auch der klinisch tastbare Tumor in der rechten Unterbauchgegend bei Fall 102 als Drüsenrezidiv aufzufassen. In diesem Falle bestand aber außerdem auch lokales Rezidiv, so daß der 1¾ Jahre post op. aufgetretene Drüsentumor auch sekundär infolge des Rezidivtumor entstanden gedacht werden konnte.

Dies ist die gesamte Ausbeute an Drüsenrezidiven nach unseren Operationen.

Nebenbei sei hier nochmals der beiden schon früher zitierten Fälle von Impfmetastase in der Scheidendammnarbe Erwähnung getan (Fall 27 und 147).

Zeit des Auftretens der Rezidive. Wir bringen die betreffenden Zahlen getrennt nach der Schwere des Falles.

Tabelle XVI.

Rezidiv trat auf	Gesamtzahl	Leichte	Schwere	Grenz-
		Fälle		
Im 1. Jahre post op.	35	5	18	12
„ 2. „ „ „	21	4	13	4
„ 3. „ „ „	8	1	6	1
„ 4. „ „ „	5	1	3	1
„ 5. „ „ „	2	—	—	2
Ohne Angabe	1	1	—	—
Summe der Rezidiven . .	**72**	12	40	20

Aus dieser Tabelle geht auch für die Operation der erweiterten vaginalen Totalexstirpation die bereits für andere Arten der Krebsoperation erkannte Tatsache hervor, daß weitaus die meisten Rezidive in den ersten 2 Jahren post op. erfolgen; bei unserem Materiale 56mal unter 72 Fällen, d. i. in 77·7%.

Viele Autoren halten dementsprechend eine Beobachtungszeit von zwei Jahren nach der Operation als ausreichend für die Beurteilung des Dauererfolges, da nach dieser Zeit selten mehr Rezidive auftreten (Pfannenstiel, Glockner, Tannen, Reipen, Hofmeier). Allerdings sind auch nach fünf Jahren noch Rezidive beobachtet worden, so daß die von Winter gezogene Grenze, wohl wie alle derartig künstlich gezogenen Grenzen, willkürlich erscheint. Aber diese nach fünf Jahren aufgetretenen Rezidive sind so selten, daß sie ohne Fehler vernachlässigt werden können, während der definitive Abschluß der Nachforschungen schon nach zwei Jahren recht arge Verschiedenheiten der verschiedenen Statistiken ergeben würde.

Gerade jetzt, wo allenthalben neue Methoden der Krebsoperation zur Anwendung kommen, schiene es mir verfrüht, schon jetzt von der von Winter aufgestellten Basis abzugehen, da es ja denkbar wäre, daß durch erweiterte Methoden der Technik die Rezidive hinausgeschoben werden könnten.

Einen sehr wertvollen Anhaltspunkt für die Beurteilung des Wertes einer Operation kann man jedoch schon aus den Erfolgen der ersten Jahre gewinnen. Ich stimme hierin Henckel vollkommen bei, daß ein Operateur, der im ersten und zweiten Jahre nach der Operation gute Dauerresultate erzielt hat, auch für die folgenden Jahre mit guten Resultaten rechnen könne, und umgekehrt. Wobei naturgemäß die einzelnen Jahrgänge nicht immer gleich sind.

In der Tat ist der Unterschied des Dauerheilungsperzentes unserer Beobachtung, wenn man die 2-, 3-, 4- und 5jährigen Fälle mit einander vergleicht, kein wesentlicher (47·2 : 43·7 : 44·0 : 38·2).

Kapitel VI.

Absolutes Heilungsperzent. Bemerkungen über Krebsstatistik.

Da die Dauererfolge allein kein richtiges Bild von der Leistungsfähigkeit einer Krebsoperation geben, indem dieselben wesentlich abhängen von der Indikationsstellung, und derjenige Operateur die besten Resultate haben wird, der die engste Auswahl unter den sämtlichen Fällen trifft, die sich ihm vorstellen, so hat Winter den vollkommen richtigen Gedanken gehabt, auch die Operabilität mit in die Statistik aufzunehmen. So entstand der Begriff der absoluten Heilung.

Die Erfolge der früheren einfachen vaginalen Totalexstirpation waren in dieser Hinsicht wenig befriedigend.

So hatte Leopold bei weitester Indikationsstellung (Operabilität 53%) nur 10·8% absoluter Heilung, Kaltenbach bei engster Indikationsstellung (25% Operabilität) 10% und Berlin bei mittlerer Indikationsstellung (33% Operabilität) 9·6% absoluter Heilung.

Wir sehen hier, daß durch alleinige Erweiterung der Indikationsstellung bei Beibehaltung der alten Methoden keine Besserung der schließlichen Resultate zu erzielen war. Je mehr Fälle operiert wurden, je vorgeschrittener infolgedessen auch die Fälle waren, umso häufiger trat Rezidiv ein, und so ergab sich schließlich bei den Operateuren enger, mittlerer und weiter Indikationsstellung dasselbe Endresultat (absolute Heilung ca. 10%).

Dabei fand die Tatsache, daß wir in Wien ein besonders schlechtes Material zur Verfügung hatten, schon damals seinen Ausdruck in dem besonders schlechten absoluten Heilungsperzente von 4·5%.

Nachdem wir im obigen das Material unserer Statistik nach Operabilität, Mortalität und Dauerheilung gesichtet, ist es ein leichtes, aus diesen Zahlen das absolute Heilungsperzent zu berechnen. Für diese Berechnung stehen uns drei Formeln zur Verfügung:

Die erste ist die von W i n t e r gegebene Formel

$$A = \frac{O \times D}{100}$$

(W i n t e r I), welche nur die Operabilität und die Dauererfolge berücksichtigt, die Mortalität aber unberücksichtigt läßt. Diese Formel kann als verlassen angesehen werden, da es doch nicht angeht, die an der Operation Verstorbenen gar nicht in die Berechnung einzubeziehen, wie dies W a l d s t e i n zuerst richtig betonte und in seiner Formel zur Berechnung des absoluten Heilungsperzentes zum Ausdrucke brachte. Diese Formel lautet

$$A = \frac{O \times D \times (100 - M)}{10.000}$$

Die Formel ist richtig, aber etwas schwerfällig.[1])

Weit einfacher ist die zweite, von W i n t e r angegebene Berechnung, die er 1907 auf dem Gynäkologen-Kongresse in Dresden vorschlug und die hoffentlich allgemein angenommen werden dürfte. Von den sämtlichen in Klinik und Poliklinik zur Beobachtung gelangten Karzinomfällen des der Rechnung zugrunde gelegten Zeitraumes werden zunächst alle jene Fälle in Abzug gebracht, welche mit der Leistungsfähigkeit der Operation in gar keinem Zusammenhange stehen, das sind die die Operation Verweigernden, die nach der Operation Verschollenen und die an interkurrenten Krankheiten Verstorbenen. Der sodann zur Berechnung der absoluten Heilungszahl verbleibende Rest wird zu einer Zahl ins Perzentverhältnis gebracht, welche sich durch Abzug folgender Zahlen von dem eben genannten Reste ergibt: 1. Der Zahl der nach der Operation Verstorbenen, 2. der rezidiv Gewordenen, 3. der Inoperablen — also Faktoren, welche mit der Leistungsfähigkeit der Operation innig zusammenhängen. Wir wollen diese Berechnung nach W i n t e r (II) auf unsere Fälle anwenden.

[1]) O = Operabilitätsperzent, D = Dauerheilungsperzent, M = Mortalitätsperzent, A = absolutes Heilungsperzent.

Absolutes Heilungsperzent der von Anfang Juni 1901 bis Anfang Juni 1902 beobachteten (fünfjährigen) Fälle von Carcinoma colli.

Tabelle XVII.

Zahl der Fälle	116	
Operation abgelehnt	9	13
Verschollen	0	
An interkurrenten Krankheiten gestorben	4	
Verbleiben	103	
An der Operation gestorben	9	90
Rezidiv	21	
Inoperabel	60	
Verbleiben	13	

$A_5 = 13 : 103 = \mathbf{12{\cdot}6\%}$.

Absolutes Heilungsperzent der von Anfang Juni 1902 bis Anfang Juni 1903 beobachteten (vierjährigen) Fälle von Carcinoma colli.

Tabelle XVIII.

Zahl der Fälle	95	
Operation abgelehnt	8	11
Verschollen	3	
An interkurrenten Krankheiten gestorben	0	
Verbleiben	84	
An der Operation gestorben	1	73
Rezidiv	14	
Inoperabel	58	
Verbleiben	11	

$A_4 = 11 : 84 = \mathbf{13\%}$.

Absolutes Heilungsperzent der von Anfang Juni 1903 bis Anfang Juni 1904 beobachteten (dreijährigen) Fälle von Carcinoma colli.

Tabelle XIX.

Zahl der Fälle	88	
Operation abgelehnt	6	7
Verschollen	0	
An interkurrenten Krankheiten gestorben	1	
Verbleiben	81	
An der Operation gestorben	4	67
Rezidiv	18	
Inoperabel	45	
Verbleiben	14	

$A_3 = 14 : 81 = \mathbf{17{\cdot}2\%}$.

Absolutes Heilungsperzent der von Anfang Juni 1904 bis Anfang Juni 1905 beobachteten (zweijährigen) Fälle von Carcinoma colli.

Tabelle XX.

Zahl der Fälle	96	
Operation abgelehnt	6	15
Verschollen	5	
An interkurrenten Krankheiten gestorben	4	
Verbleiben	81	
An der Operation gestorben	4	64
Rezidiv	19	
Inoperabel	41	
Verbleiben	17	

$A_2 = 17 : 81 = \mathbf{20{\cdot}9\%}$.

Zum Vergleiche stellen wir die Berechnung nach den drei oben erwähnten Formeln Winter I, Winter II und Waldstein nebeneinander.

Absolutes Heilungsperzent nach den drei Formeln.

Tabelle XXI.

	Winter II	Winter I $\frac{O \times D}{100}$	Waldstein $\frac{O \times D \times (100 - M)}{10.000}$
A_2	20·9	25·6	23·5
A_3	17·2	19·7	17·5
A_4	13·0	14·6	14·1
A_5	12·6	16·7	13·5

Wenn wir nun mit diesen absoluten Heilungsperzenten diejenigen der abdominalen erweiterten Totalexstirpation vergleichen wollen, so liegen bis jetzt nur die Mitteilungen von Schindler über die Resultate der von Rosthorn in Graz Operierten und die von Wertheim gewonnenen Zahlen vor. Alle anderen Statistiken sind noch nicht abgeschlossen, da sie keine fünfjährigen Resultate bringen.

Wertheim brachte auf dem Kongresse in Kiel die ersten Resultate fünfjähriger Beobachtung der erweiterten abdominalen Totalexstirpation, welche also am besten geeignet sind, mit den hier vorliegenden Resultaten verglichen zu werden, da auch diese die ersten Resultate nach fünfjähriger Beobachtungsdauer sind. Dieselben ergaben ein absolutes Heilungsperzent nach fünf Jahren von 20·4 nach Winter (I) und, nachdem diese Formel verlassen ist, da sie die primäre Mortalität außer acht läßt, nach Waldstein von 11%.

Schindler berechnete aus den Rosthorn'schen Fällen eine absolute Heilungsziffer von 2·6% nach fünf Jahren.[1])

[1]) Ich kann dieser Berechnung nicht folgen, da Schindler derselben eine Operabilität von 46, eine primäre Mortalität von 9·09 und eine Dauerheilung von 22·7% zugrunde legt. Nach der Waldstein'schen Formel würde dann das absolute Heilungsperzent 9·4 betragen.

Schindler führt als 5jährige Fälle 27 an. Von diesen starben 2 (Fall 4 und 17) = 7·4%. An interkurrenten Erkrankungen starben 2 (Fall 10 und 23), verschollen sind 3 (Fall 11, 15 und 18), rezidivfrei blieben 4 (Fall 7, 14, 19 und 26). Ziehe ich also von jenen 27 die primär und sekundär Verstorbenen und die Verschollenen ab, so bleiben 20, d. i. 4:20 = 20% Dauerheilung. Bei 46% Operabilität (die Zahl ist aus den Angaben nicht weiter kontrollierbar), 7·4% Mortalität und 20% Dauerheilung ergäbe sich als absolutes Heilungsperzent nach Waldstein 8·5%.

Es wäre sehr zu wünschen, wenn die weiteren Publikationen über die Erfolge verschiedener Krebsoperationen in ausführlicher Weise mit genauer Wiedergabe der Zahlen und von einem einheitlichen Gesichtspunkte aus erfolgen würden, um eine brauchbare Vergleichsbasis zu bekommen, die jetzt noch fehlt. Ich würde den von Winter zuletzt (Dresden 1907) vorgeschlagenen Berechnungsmodus als den einfachsten und übersichtlichsten vorschlagen.

Bemerkungen zur Krebsstatistik. Alle Krebsstatistiken haben den Fehler, daß sie leider gezwungen sind, vielfach mit unbekannten Faktoren zu rechnen. Die Schwierigkeit beginnt schon bei den Fällen, die die Operation verweigern; dann kommen die an interkurrenten Krankheiten Verstorbenen und die Verschollenen. Bei keiner dieser Gruppen kann man wissen, wieviel davon gesund geblieben wären, wenn sie den normalen Weg gegangen wären. Nicht um einen Vorschlag zu machen, sondern gewissermaßen nur als Studie zur Krebsstatistik möchte ich diese und die folgenden Bemerkungen anführen.

Winter fordert auf Seite 6 seines Entwurfes 1. die Angabe über die Zahl aller Karzinome, welche die Hilfe der Klinik aufgesucht haben. Ich würde beifügen „im Ambulatorium sowie in der klinischen Station"; denn es gibt Operateure, die nur die letzteren, also die an die Klinik Aufgenommenen rechnen.

2. Die Zahl der an interkurrenten Krankheiten Verstorbenen. Auf Seite 6 fügt Winter bei „ohne Obduktion". Wenn ich diese Bemerkung recht verstehe, so ist sie wohl so aufzufassen, daß, wenn bei einer eventuellen Obduktion irgendwo in Drüsen, Parametrien etc. Krebs gefunden worden wäre, der Fall trotz der als Todesursache nachgewiesenen interkurrenten Krankheit doch als Rezidivfall geführt werden müßte.

Aber nicht jeder Fall, der ohne Obduktion an einer interkurrenten Krankheit stirbt, darf deshalb ausgeschieden werden. Wenn zwingende Symptome, wie Fluor, Blutung, Schmerzen schon vorher da waren, so wird der Fall, auch wenn keine Obduktion gemacht wurde, und als letzte Todesursache eine interkurrente Krankheit nachweisbar ist, trotzdem als Rezidiv zu führen sein.

Ich würde bei diesem Punkte also den Ausdruck „ohne Obduktion" weglassen und schreiben „bei Abwesenheit irgend welcher Symptome eines vorhandenen Rezidivs". In diese Fälle passen dann auch jene, bei denen eine Obduktion gemacht worden war.

Die Waldsteinsche Formel ist zwar kompliziert, aber man kommt doch ohne sie nicht aus, wenn man alle die Abzüge macht, die Winter unter *a*) Operation abgelehnt, *c*) verschollen und *d*) interkurrent verstorben anführt, denn dann kann man nicht einfach die Zahl der Beobachteten mit der Zahl der nach fünf Jahren Gesunden in Korrelation bringen, da alle diese Zwischenglieder ausgelassen werden.

Es entsteht jedoch die Frage, ob die vielen unter *a*), *c*) und *d*) angeführten Abzüge nicht das Bild über den Wert einer Operations-

methode trüben. Ich will zu diesem Zwecke das von Winter gewählte Beispiel variieren, jedoch so, daß ich nur Faktoren ändere, die mit der Dignität der Operation gar nichts zu tun haben, sondern nur zufällige, von außen in die Statistik hineingetragene Faktoren darstellen.

Es sind das die eben erwähnten Gruppen *a*), *c*) und *d*).

Beispiel A: 200 Fälle.			Gruppe	Gegenbeispiel B: 200 Fälle:	
Abgelehnt	5		*a*	10	
Verschollen	5	15	*c*	10	30
Interkur. gest.	5		*d*	10	
Verbleiben	185			170	
Bei der Operation gest.	10		*b*	10	
Rezidiv	50	150	*e*	50	150
Inoperabel	90		*f*	90	
Verbleiben	35			20	
	35 : 185 = **18·9%**.			20 : 170 = **11·7%**.	

Aus der vorstehenden Gegenüberstellung geht hervor, daß Faktoren, die weder vom Operateur, noch von der Dignität der Operation irgendwie abhängig sind, das absolute Heilungsperzent wesentlich zu beeinflussen ermöglichen. Hat ein Operateur zufällig viel Verschollene oder an interkurrenten Erkrankungen Verstorbene (letzterer Fall kann bei einer Epidemie eintreten), so sinkt sein absolutes Heilungsperzent bei gleichbleibendem Operabilitäts-, Mortalitäts- und Dauerheilungsperzent. Diese sind aber die wesentlichen Faktoren. Ich glaube also, daß man jene oben angeführten unwesentlichen Faktoren *a*), *c*) und *d*) weglassen könnte.

Die Statistik der Operateure, welche das Glück haben, mit diesen Faktoren nicht rechnen zu müssen, wie Döderlein[1]), würden dann gleichgestellt und vergleichbar mit denjenigen, die durch örtliche oder zufällige Verhältnisse mit einem gewissen Verlust an Verschollenen oder an interkurrenten Erkrankungen rechnen müssen, während bei Winters Vorschlage die letzteren Operateure durch Umstände, welche fernliegen vom inneren Werte der Operation, schwer geschädigt werden.

Deshalb ist auch die Fragestellung „Wieviel leben nach 5 Jahren und sind gesund?“ falsch. Sie soll lauten: „Wieviel haben Rezidive?“ Denn Leben und Gesundheit kann durch Krankheiten geschädigt werden, die ganz außer dem Bereiche der uns interessierenden Frage über die Technik und Erfolge der Karzinomoperationen liegen.

Es wäre also zu erwägen, ob es nicht anginge, diese mit der Operation in keinem direkten Verhältnisse stehenden Zahlen auszuschalten, z. B. 200 Fälle:

Inoperabel	90	
Rezidive	50	150
An der Operation gestorben	10	
Verbleiben	50	

50 : 200 = 25%.

[1]) Siehe Publikation von Werner.

Diese 25% wären als wahrscheinlich rezidivfrei anzusehen, da das Rezidiv in keinem dieser Fälle nachweisbar ist.

Der Perzentsatz ist hier keine absolute Zahl, aber eine Zahl, die den Vergleich mit anderen Statistiken gestatten würde, da dann in allen Statistiken nur die die Operation und deren Erfolg wesentlich beeinflussenden Faktoren zum Ausdruck kämen.

Ich möchte diese Bemerkungen nur als Anregung hinstellen. Vielleicht findet sich etwas Besseres. Unter allen Umständen glaube ich, muß die Ungerechtigkeit, die durch die Hineinziehung jener rein zufälligen Faktoren in die Berechnung verursacht wird, beseitigt werden.

Der Fehler wäre nicht größer als bei den bisherigen Abzügen, da ja auch bei *a*) (Operation verweigert) niemand behaupten kann, daß die Operation auch sicher gelungen wäre und die Operierten nach 5 Jahren noch rezidivfrei gewesen wären; bei *c*) (Verschollen) niemand wissen kann, ob unter den Verschollenen nicht einzelne oder alle rezidiv sind; und bei *d*) (interkurrent verstorben) niemand wissen kann, ob die Patientin, wenn sie länger gelebt hätte, nicht auch rezidiv geworden wäre.

Ich betone aber nochmals, daß ich mit diesen Bemerkungen keinen Vorschlag zu machen beabsichtige, sondern nur auf einige auffallende Mängel unserer jetzigen Krebsstatistiken hinzuweisen die Absicht hatte.

Kapitel VII.

Die Bedeutung der regionären Drüsen bei Krebsoperationen.

Verfasser dieses hat bereits zu wiederholtenmalen in früheren Arbeiten seine Ansichten über den Wert der Drüsenentfernung bei Kollumkrebs ausgesprochen. In der ersten dieser Arbeiten[1]) waren es vorzugsweise theoretische, aus der Anatomie hergeholte Gründe, welche meine Zweifel an der Ersprießlichkeit der Drüsenentfernung erweckten. Ich forderte damals für die Nützlichkeit der Drüsenentfernung den Beweis, daß Fälle, in denen karzinomatöse Drüsen entfernt worden seien, als rezidivfrei nachgewiesen werden müßten. Ich werde später darauf zurückkommen, daß dieser Beweis nicht erbracht wurde.

In einer weiteren Arbeit[2]) suchte ich dieser Frage durch anatomische Untersuchungen näher zu treten. Niemand hatte bis dahin die Frage aufgeworfen, ob denn auch die Entfernung der regionären Drüsen — und nur diese wird als technisch möglich zugegeben — die Sicherheit der Rezidivfreiheit ergebe und wie sich bei karzinomatöser Erkrankung der regionären Drüsen die der höheren Etappen, also die Drüsen um die Aorta bis hinauf zum Zwerchfell verhalten.

Die diesbezüglichen Untersuchungen wurden an 60 mit Uteruskrebs gestorbenen Frauen in der Weise ausgeführt, daß die sämtlichen in Betracht kommenden Drüsen so vollständig als möglich entfernt und in Serien zerlegt wurden. Es kamen auf diese Weise 1182 Drüsen in ca. 160.000 Serienschnitten zur Untersuchung. Dabei wurde schon bei der Entnahme der Drüsen aus dem Kadaver erkannt, wie schwierig, ja unmöglich die vollständige Entfernung aller Drüsen war.

[1]) Schauta, Monatsschr. f. Geb. u. Gyn., Bd. 15.
[2]) Schauta, Monatsschr. f. Geb. u. Gyn., Bd. 19.

Die Schlüsse, welche ich aus diesen Untersuchungen zu ziehen gezwungen wurde, waren folgende:

„Wenn bei Uteruskarzinom die Drüsen der I. Etappe, das sind die operativ zugänglichen Drüsen, erkrankt sind, so besteht die Wahrscheinlichkeit, daß auch die Drüsen der II. Etappe, das sind die operativ unzugänglichen Drüsen, bereits karzinomatös geworden sind."

„Große, harte, infiltrierte Drüsen sind häufig nicht karzinomatös, dagegen können kleine und kleinste Drüsen (in unseren Fällen z. B. eine Drüse im Durchmesser von 1 *mm*) karzinomatös sein."

„Karzinom findet sich nicht nur in den Drüsen, sondern kann sich auch in den Bindegewebs- und Lymphspalten oder auch in Venen zwischen den Drüsen finden."

Für die operative Tätigkeit zog ich aus allen diesen Tatsachen den Schluß: „Daß eine vollständige radikale Entfernung des Karzinom mit allen in Betracht kommenden karzinomatösen Drüsen, wenn dasselbe Drüsen überhaupt bereits ergriffen hat, in den seltensten Fällen möglich ist".

Man hat gegen diese Schlüsse verschiedene Einwände erhoben, von denen ich den wichtigsten bereits selbst in jener Arbeit erledigt habe, und zwar mit folgenden Worten:

Man kann sagen, die vorliegenden Drüsenbefunde haben deshalb wenig Wert, weil sie von Personen stammen, welche zum großen Teile in den vorgeschrittenen Stadien der Krebserkrankung gestorben sind und deshalb die Drüsen in viel intensiverer und extensiverer Weise erkrankt zeigen, wie dies bei klinisch operabeln Fällen der Fall gewesen wäre. Diesen Einwand müßte ich gelten lassen, wenn bei Uteruskarzinom die Drüsenbefunde überhaupt in direktem Verhältnisse zur Intensität und Dauer der ursprünglichen Erkrankung stünden. Alle Beobachter, die sich mit diesem Thema beschäftigten, betonen nachdrücklich die Inkonstanz der Drüsenbefunde. Bei erst beginnendem Karzinom finden sich die Drüsen nicht nur im Becken,

sondern auch hoch hinauf erkrankt, bei weit vorgeschrittenem nicht selten frei. Ich habe für diese Tatsachen bereits zahlreiche Belege aus der Literatur vorgebracht. Genau so verhält es sich auch in unseren Fällen. Bei operablen Karzinomen finden wir in 20% die Drüsen der ersten und zweiten Etappe krank, bei inoperablem, weit vorgeschrittenem Leiden die Drüsen überhaupt gesund, und zwar in 36%; außerdem in den Fällen der letzten Art die Drüsen der ersten Etappe in 10% karzinomfrei.

Ferner stimmt der Prozentsatz der Erkrankung der Drüsen der ersten Etappe sehr gut mit den klinisch bisher gefundenen Tatsachen; allerdings stellt sich in unseren Fällen der Prozentsatz etwas höher, was sich zum Teil dadurch erklärt, daß die Drüsen in unseren Fällen in weit größerem Umfange entfernt wurden, als dies je an den Lebenden möglich ist, und wir also demgemäß auch die Wahrscheinlichkeit der Gewinnung einer größeren Zahl positiver Drüsenbefunde für uns voraus hatten. Es ergaben sich also in unseren Fällen keine erheblichen Unterschiede bezüglich der Drüsenbefunde gegenüber den klinischen Fällen.

Wenn die Dinge so lägen, daß wir bei beginnenden und operablen Fällen von Uteruskarzinom die Drüsen selten und nur in der ersten Etappe, bei vorgeschrittenen Fällen aber bis hoch hinauf erkrankt fänden, dann allerdings wäre unser Material von sehr geringem Wert. Alle bisherigen klinischen Untersuchungen lehren, ebenso wie unsere an noch operablen Fällen erhobenen Befunde, daß dem nicht so sei, und deshalb können wir, da alle bisher bekannten Tatsachen bezüglich der Beteiligung der Drüsen bei Uteruskarzinom mit den von uns durch anatomische Untersuchungen von Leichen gefundenen gut übereinstimmen, uns erlauben, Schlußfolgerungen zu ziehen, die auch für unser klinisches Handeln Bedeutung haben dürften.

In einer Arbeit über den Wert der Drüsenausräumung bei Uteruskarzinom beanständet Baisch[1]) zunächst meine Einteilung der Drüsen nach zwei Etappen. Er rechnet die lumbalen und inguinalen Drüsen zur ersten Etappe, während ich diese Drüsengruppen der zweiten Etappe zuzählte. Allerdings rechnet Baisch die Lumbaldrüsen beiderseits der Aorta oberhalb der Bifurkation nur für das Korpuskarzinom als erste Etappe, dagegen die von mir zur ersten Etappe gerechneten iliakalen Drüsen, insoferne sie an der äußeren Fläche der Iliaca externa und communis gelegen sind, als zweite Etappe. Die inguinalen Drüsen stellen

[1]) Archiv f. Gyn., Bd. 75.

für das Korpuskarzinom und für das untere Drittel der Scheide die erste Etappe, für das Kollumkarzinom die zweite Etappe dar. Die Einteilung von Baisch und Winter und die meinige differieren also in dem wesentlichen Punkte des Einteilungsgrundes.

Ich habe die Drüsen in zwei Etappen geteilt nach dem Einteilungsgrunde der technischen Operationsmöglichkeit und der tatsächlichen Ausführung. Ich fußte dabei auf den Aussprüchen der Anhänger der abdominalen Operation, welche insgesamt (mit der einzigen Ausnahme Jonnescu's) an der Bifurkation Halt machten und die Inguinaldrüsen (mit Ausnahme Mackenrodt's) unberührt ließen. Für mich waren also die bei der Operation zugänglichen und tatsächlich operativ angegangenen Drüsen solche der ersten Etappe. Ich kümmerte mich dabei zunächst nicht, ob es sich um Korpus- oder Zervixkarzinom handelte. Für meine Beweisführung wäre auch die streng anatomische Einteilung von Winter und Baisch zu kompliziert gewesen. Ich hätte dann für das Kollumkarzinom unterscheiden müssen: Erste Etappe: Glandulae sacrales, glandulae iliacae (Innenseite der Iliaca), zweite Etappe: Glandulae iliacae (Außenseite der Iliaca), glandulae lumbales.

Für das Korpuskarzinom hätte ich als erste Etappe aufstellen müssen die Glandulae lumbales, inguinales, iliacae und als zweite Etappe die Glandulae cöliacae.

Für das Kollumkarzinom deckt sich also meine Einteilung fast vollkommen mit der der genannten Autoren, mit der einzigen Ausnahme, daß ich keinen Unterschied mache, ob sich die Iliakaldrüsen an der Innen- oder Außenfläche finden, und alle zusammen als operativ zugängliche Drüsen der ersten Etappe zurechne. Und das Korpuskarzinom spielt in der ganzen Frage der Krebsoperation, als diejenige Form, welche die allerbesten Resultate gibt, eine so untergeordnete Rolle, daß die neueren Statistiken und auch meine jetzige mit demselben überhaupt nicht mehr rechnen. So glaube ich, daß meine Einteilung für das nunmehr einzig in Diskussion stehende Kollumkarzinom vom anatomischen Standpunkte ebenso wie vom rein operativ-technischen Standpunkte paßt. Übrigens hat sie in diesem Sinne auch von mehreren Seiten Zustimmung gefunden.

Baisch gibt des ferneren zu, daß wegen des reichen und innigen Zusammenhanges der einzelnen Lymphdrüsengebiete der Gedanke einer vollständigen operativen Entfernung des Lymphgefäßapparates der inneren Genitalien an der lebenden (und ich möchte hinzufügen „auch an der toten") Frau als Schimäre bezeichnet werden müsse. Aber die Entfernung der Drüsen der ersten Etappe im Sinne Baisch's läge vollkommen im Bereiche des Erreichbaren. Da Baisch auch die Lumbaldrüsen zur ersten Etappe rechnet, muß ich dem widersprechen. Niemand schält die Drüsen von der Bifurkation bis zum Abgang der Renales aus. Hier zeigt sich sofort das Mißliche der Baisch'schen Einteilung für die Erörterung technisch praktischer Fragen.

Meine Beweisführung gipfelte darin, daß bei operablen Fällen die Drüsensuche entweder überflüssig sei, da keine karzinomatösen Drüsen vorhanden sind, und zwar in 80%, oder daß wenn Drüsen der ersten Etappe karzinomatös sind, meist auch bereits die Drüsen der zweiten Etappe ergriffen erscheinen, und zwar 20%, welche letzteren der Operation unzugänglich sind.

In einem meiner Fälle waren außer iliakalen auch lumbale und inguinale, in einem zweiten Falle außer iliakalen auch inguinale Drüsen karzinomatös (nicht lumbale und inguinale Drüsen, wie Baisch anführt). Baisch sagt nun, daß diese Drüsengruppen (lumbale und inguinale), die ich zur zweiten Etappe rechne, wenigstens funktionell für das Korpuskarzinom zu den Drüsen der ersten Etappe gehören. Beide von mir angeführten und oben zitierten Fälle betrafen aber Zervixkarzinome; demnach hatte ich die Berechtigung, sowohl nach meiner als nach Baisch's Einteilung, die lumbalen und inguinalen Drüsen zur zweiten Etappe zu rechnen und den Beweis als erbracht hinzustellen, daß bei Erkrankung der Drüsen der ersten Etappe auch bereits solche der zweiten Etappe erkrankt sein können.

In einer Fußnote seiner Abhandlung[1]) wirft mir Baisch einen Widerspruch vor. Derselbe besteht aber tatsächlich nicht, sondern erklärt sich auf folgende Weise: Auf Seite 497 meiner Arbeit wurden dem Falle 46 karzinomatöse Iliakal- und Lumbaldrüsen zugeteilt, während er auf Seite 485 nur mit karzinomatösen Inguinaldrüsen verzeichnet ist.

Die Anführung von Fall 46 auf Seite 497 meiner Arbeit beruht nun tatsächlich auf einem Druckfehler. Statt 46 soll es heißen 40.

Der Widerspruch, der in Anführung von Fall 33 auf Seite 485 meiner Arbeit mit einer erkrankten Inguinaldrüse und auf Seite 497 mit zwei Iliakaldrüsen liegen soll, klärt sich darin, daß die auf Seite 497 angeführten Einschlüsse von Drüsenschläuchen sich allerdings in zwei Iliakaldrüsen fanden, aber nicht in karzinomatös erkrankten, wie Baisch anzunehmen scheint. Es liegt also auch hier kein Widerspruch vor.

Unter 18 Fällen, die Baisch anatomisch untersuchte, fanden sich zweimal neben iliakalen auch lumbale Drüsen erkrankt (in einem Falle bei Korpuskarzinom), also in zwei Fällen unter neun die Drüsen der zweiten Etappe nach meiner Einteilung, in sieben Fällen nur die der ersten Etappe; in den übrigen neun Fällen waren die Drüsen gesund.

Unter diesen sämtlichen 18 Fällen wäre also die abdominale Operation (einzig wegen der Drüsensuche ausgeführt) in 11 Fällen teils überflüssig, teils unvollendbar gewesen. Bleiben 7 Fälle, in denen, vorausgesetzt die Möglichkeit der vollständigen Entfernung, die Operation — wenigstens theoretisch — zu Recht bestanden hätte.

Schließlich kommt Baisch selbst, wenn er auch meiner Anschauung, die Drüsensuche sei irrationell, nicht zustimmen will, doch zu dem Ende, daß die hochgespannten Erwartungen bezüglich des prak-

[1]) l. c. Seite 292.

tischen Wertes der Drüsensuche durch zwei Momente herabgedrückt werden:

1. Daß fast alle mit karzinomatösen Drüsen Operierten rezidiv werden und

2. daß man technisch doch nicht sicher sämtliche erkrankten Drüsen entfernen könne.

Punkt 1 ist die Konsequenz von Punkt 2, wie ich dies schon in jener Abhandlung bereits ausgesprochen habe.

In den Fällen von Baisch ergab wiederholt die Sektion, daß trotz Entfernung karzinomatöser Drüsen bei der Operation doch solche zurückgelassen wurden und erst bei der Sektion entfernt werden konnten.[1])

Gegen die Beweiskraft dieser meiner Fälle läßt sich also nur die geringe Zahl derselben anführen. Aber von anderen Autoren sind auch aus kleineren Zahlen Prozentsätze berechnet worden. Freilich durch die willkürliche Annahme, daß jene zwei Fälle Korpuskarzinome gewesen sein könnten, welche Annahme, wie schon erwähnt, nicht zu Recht besteht, da es sich in beiden Fällen um Kollumkrebse gehandelt hat und durch die Bemerkung, daß auch lumbale und inguinale Drüsen in den Fällen von Baisch, Mackenrodt, Amann und Krönig entfernt worden sind, sucht Baisch die Beweiskraft dieser Fälle zu erschüttern. Es hat sich mir aber nicht darum handeln können, ob einzelne Operateure unter Anwendung besonderer Methoden einzelne, nahe der Bifurkation gelegene Drüsen und die Inguinaldrüsen überhaupt entfernt haben, sondern mir war es darum zu tun, zu beweisen, daß die Lumbaldrüsen von der Bifurkation bis zum Abgange der Renales nicht entfernbar sind und daß bei den gewöhnlichen Methoden der abdominalen Totalexstirpation (Wertheim) auf die inguinalen Drüsen keine Rücksicht genommen wird. In diesem Sinne habe ich die lumbalen und inguinalen Drüsen zu jenen gerechnet, welche bei der Operation nicht entfernt werden, also nach meinem Einteilungsprinzipe zur zweiten Etappe.

Ganz dieselbe irrige und gänzlich willkürliche Annahme macht Baisch auch bei der Kritik jener Fälle, bei denen ich Karzinom der Drüsen der zweiten Etappe mit Übergehung der ersten Etappe gefunden. Da es sich auch hier um lumbale und inguinale Drüsen handelt, so spricht er die Vermutung aus, daß alle diese Fälle nur Korpuskarzinome gewesen sein dürften, um jene Drüsen als zur ersten Etappe gehörig hinstellen zu können. Diese Annahme ist bei dieser Gruppe ebenso falsch, wie sie es bei der früher erwähnten war; keiner dieser Fälle war ein Korpuskarzinom, alle waren Kollumkrebse. Damit fallen auch alle Schlüsse und perzentualen Berechnungen, die Baisch aus dieser Annahme sich zu machen gestattet. Damit fällt auch die von Baisch auf Seite 296 aufgestellte These: „Aus dem operativen Material, wie aus Leichenuntersuchungen folgt somit, daß das Auftreten der Metastasen in den Drüsen sich an die physiologisch-anatomischen Bahnen

[1]) l. c. Seite 296.

hält, ein gleichmäßig fortschreitendes ist und keine Sprünge kennt," da sie, soweit dies mein Material betrifft, auf irrigen Voraussetzungen beruht.

Meine Anschauungen und Lehrsätze über die Verbreitung der Karzinome in den Lymphbahnen haben Anerkennung und Bestätigung gefunden in der Arbeit von Henckel aus der Klinik Olshausen[1]), ferner bei Zweifel, Baker, Küstner und v. Herff.

Über den Wert der Drüsenausräumung herrscht auch unter den Anhängern der abdominalen Operation keine Übereinstimmung.

Wertheim sagt, „daß die Lymphdrüsenexstirpation zur Verbesserung der Dauererfolge nichts beitragen könne[2])".

Zu demselben Resultate sind auch Veit, Cullen und Pankow gekommen.

Mackenrodt hat früher, wie oben erwähnt, die Inguinaldrüsen in sämtlichen Fällen entfernt. Nach Brunet[3]) werden die oberflächlichen Inguinaldrüsen jetzt nur mehr bei tiefsitzendem Scheidenkarzinom mitgenommen.

Es ergibt sich also bezüglich der oberflächlichen Inguinaldrüsen hier die nachträgliche Bestätigung meiner Zuteilung der Inguinaldrüsen zur zweiten Etappe auch von Seiten Mackenrodt's.

Schindler konstatiert, daß in allen von Rosthorn abdominal operierten Karzinomfällen Rezidiv eingetreten sei, bis auf einen[4]).

Fromme[5]) rechnet zu den inoperablen Fällen diejenigen, in denen die Glandulae lumbales, coeliacae, inguinales infiltriert sind. Er sagt: „Schauta wendet sich nicht gegen das Prinzip der Drüsensuche, das er als richtig anerkennt, sondern er bezweifelt nur, daß man es praktisch durchführen könne.

Auch Fromme mußte die Erfahrung machen, daß alle Fälle, die Bumm 1902 und 1903 in Halle operiert hatte und bei denen Karzinom in den entfernten Drüsen verzeichnet ist, nach kürzerer oder längerer Zeit rezidiv wurden. Nur zwei Frauen waren nach 3 beziehungsweise 3¼ Jahren noch rezidivfrei.

[1]) Zeitschr. f. Geb. u. Gyn., Bd. 59, S. 467.
[2]) Wiener klin. Wochenschr. 1904, Nr. 28.
[3]) Zeitschr. f. Geb. u. Gyn., Bd. 56, S. 82.
[4]) Mon. f. Geb. u. Gyn., Bd. 23, S. 95.
[5]) Med. Klinik 1906, Nr. 34.

Daß die Möglichkeit besteht, in einzelnen glücklichen Fällen mit den Drüsen der ersten Etappe das Karzinom radikal auszuräumen, ist zuzugeben. Aber diese Fälle dürften extrem selten sein und können nicht auf die Wahl der Methode von bestimmendem Einflusse sein.

Wenn also Fromme[1]) sagt: „Es sind nicht alle Frauen verloren, die karzinomatöse Drüsen haben", so stimme ich ihm vollkommen bei, aber nicht in dem Sinne der Drüsensuche, sondern in einem anderen Sinne. Und damit komme ich zu einem weiteren sehr wichtigen Gesichtspunkte in der Drüsenfrage.

Es gibt viele Autoren (Henckel und andere), und ich schließe mich denselben an, welche annehmen, daß der aus klinischen Untersuchungen sich ergebende Prozentsatz von etwa $^1/_3$ karzinomatöser Drüsen viel zu klein sei und den tatsächlichen Verhältnissen nicht entspreche. Bei der Schwierigkeit, alle karzinomatösen Drüsen, auch nur die der ersten Etappe zu entfernen, ergibt sich, daß bei vielen Operationen karzinomatöse Drüsen übersehen werden mußten oder Drüsen entfernt wurden, die entzündlich infiltriert, aber nicht karzinomatös waren, während die fast mikroskopisch kleinen karzinomatösen Drüsen zurückblieben.

Nach übereinstimmenden Angaben verschiedener Autoren (Kundrat, Kermanner — Laméris, Baisch) finden sich bei infiltrierten Parametrien karzinomatöse Drüsen in 50%. Es müßten also 50% der vaginal mit infiltrierten Parametrien Operierten Drüsenkarzinom bekommen haben, und müßten also außer mit den lokalen noch mit etwa 50% Drüsenrezidiven belastet sein. Und doch differiert der Prozentsatz der Rezidivgewordenen nach den bisherigen Mitteilungen nicht wesentlich bei beiden Operationswegen.

Die Angaben anderer Operateure über die Frequenz der Drüsenerkrankungen mögen hier Platz finden:

Rosthorn fand karzinomatöse Drüsen in	57·5%
Wertheim	31·5%
Döderlein	22·8%
Pankow	28·2%
Jonnescu	61·5%
Brunet	50·0%

[1]) Med. Klinik Nr. 34, 1906.

Wertheim konstatierte, daß das Rezidiv in seinen Fällen nie von der zweiten Etappe ausgegangen, und zieht daraus den Schluß, daß in den meisten Fällen nur die Drüsen der ersten Etappe erkrankt seien.

Mit demselben Rechte könnte man nach den Resultaten der vaginalen Operation, bei der Rezidive fast nie in den Drüsen, auch nicht in denen der ersten Etappe auftreten, sondern meist lokale sind, den Schluß ziehen, auch die der ersten Etappe seien nie oder sehr selten erkrankt — eine Annahme, die nicht erst widerlegt zu werden braucht. Hier spielen eben noch andere Faktoren mit, die uns nicht gestatten, in jedem Falle, in dem eine erkrankte Drüse im Körper zurückbleibt, denselben als dem sicheren Rezidiv verfallen hinzustellen.

Brunet macht die Bemerkung[1]), daß wenn man bei einer unradikalen Operation die Drüsen zurückläßt, dies nichts ausmache, da ja das Rezidiv an Ort und Stelle der Operation noch vor dem Drüsenrezidiv auftrete. Wenn man aber eine bezüglich Uterus, Scheide und Parametrien radikale Operation ausführe, dann trete die Bedeutung der Drüsenentfernung deutlich hervor.

Theoretisch ist gegen die Richtigkeit dieses Gedankens nichts einzuwenden. Tatsache ist es jedoch, daß auch bei den sogenannten radikalen Operationen, bei denen die Grenzen des technisch möglichen bezüglich des Uterus, der Parametrien und der Scheide erreicht sind, trotzdem die lokalen Rezidive lange vor den Drüsenrezidiven dem Leben ein Ende setzen, so daß auch in diesen Fällen die Drüsenentfernung ebenso bedeutungslos ist wie bei den sogenannten unradikalen Operationen. Denn nicht nur sämtliche Fälle mit Entfernung karzinomatöser Drüsen, sondern auch viele Fälle, in denen die Parametrien karzinomatös gefunden worden waren, sind, wenige Ausnahmen abgerechnet, rezidiv, und zwar lokal rezidiv geworden.

Wir kommen hier zur Besprechung einer eigentümlichen, hochinteressanten Tatsache, zur Frage nach dem Schicksal von im Körper nach Operationen zurückgebliebenen Krebsteilen und zum Verhalten der karzinomatösen Drüsen nach Entfernung des Hauptherdes der Erkrankung.

[1]) Brunet, Zeitschr. f. Geb. u. Gyn., Bd. 56, S. 82.

Krönig sagt: „Die Frage nach der Notwendigkeit der Ausdehnung der Operation auch auf die Drüsenexstirpation steht und fällt mit der Beantwortung der Frage, ob das Karzinom bei Überschreitung des primären Herdes und Übergang auf die Lymphdrüsen noch zur Ausheilung kommen kann[1])."

Auffallend ist ja tatsächlich gegenüber dem häufigen Befunde karzinomatöser Drüsen bei Operationen die Beobachtung der Seltenheit von Drüsenrezidiven.

Schindler konstatierte unter 35 Rezidiven zweimal Drüsenrezidive. Franz fand unter zwölf Rezidivoperationen ausschließlich Sitz im Parametrium oder in der Scheide (nur einmal fand sich außerdem Drüsenrezidiv nach abdominaler Totalexstirpation mit Entfernung der Drüsen), wobei es fraglich ist, ob dieses Drüseninfiltrat nicht sekundär durch das parametrane und Scheidenrezidiv entstanden war, wofür der Sitz in den Inguinaldrüsen sprach (Henckel).

Überhaupt kann man, wenn von Drüsenrezidiven Mitteilung gemacht wird, nur solche als wirkliche Drüsenrezidive ansehen, bei denen kein lokales Rezidiv vorliegt, da in letzterem Falle die Drüsenerkrankung als die Folge des lokalen Rezidivs entstanden sein kann und nicht notwendigerweise als Rezidiv der ursprünglichen Erkrankung aufgefaßt werden muß.

Aus allen diesen Tatsachen, welche ich schon in meiner zweiten Arbeit berührte, geht unzweifelhaft hervor, daß die vollständige Entfernung der Drüsen auch bei abdominaler Methode nicht gelingt, daß aber trotzdem die Rezidive fast ausschließlich lokale sind. Daraus und aus der unleugbaren Tatsache, daß bei vaginalen Operationen, bei denen von einer Drüsenentfernung überhaupt nicht die Rede sein kann, ebenso wie bei der abdominalen fast nur lokale Rezidive eintreten und der Perzentsatz der Rezidiven nicht wesentlich von dem der abdominalen Operation differiert, ergibt sich eine bis jetzt nicht sicher zu beantwortende Frage: Was wird aus den bei vaginaler Operation immer, bei abdominaler Operation häufig genug zurückgelassenen karzinomatösen Drüsen?

Ich habe dem scheinbaren Widerspruche, der in diesem Punkte zwischen theoretischer Annahme und tatsächlicher Beobachtung liegt, schon in meiner zweiten Arbeit näher zu treten

[1]) Zentr. f. Gyn., 1902, S. 707.

versucht, indem ich an der Hand der bis dahin bekannten Fälle und meiner eigenen Beobachtung die Ansicht aussprach, daß nach Entfernung des primären Tumor in Drüsen oder anderswo zurückgebliebene karzinomatöse Massen in ein Stadium der Latenz geraten, aus dem sie entweder sehr spät, vielleicht erst an der natürlichen oder aus anderen Gründen herbeigeführten Grenze des Lebens oder vielleicht nie erwachen.

Bezüglich der Beweismittel für diese Ansicht verweise ich auf die schon damals reiche Kasuistik, welche ich in jener Arbeit[1]) wiedergegeben habe.

Seit dieser Zeit sind nun neue sehr gewichtige Tatsachen beigebracht worden, durch welche die Möglichkeit der spontanen Krebsheilung immer wahrscheinlicher geworden ist.

Der Gedanke, daß bei der Operation zurückgebliebene Krebsteilchen nicht immer zum Rezidiv führen müssen, wurde schon von Schuchardt[2]) ausgesprochen.

Daß nach unvollständiger Operation kein Rezidiv entstehen müsse, zeigt der von Hofmeier[3]) 1899 demonstrierte Fall einer 6½ Jahre vorher von Olshausen per vaginam operierten Frau. Im Beckenbindegewebe links, nahe am Foramen obturatum, zeigte sich eine kleine Drüse, die sich bei der mikroskopischen Untersuchung als karzinomatös erwies. Die Operation war nicht im Gesunden ausgeführt worden. Trotzdem zeigte sich weder im Beckenbindegewebe Rezidiv noch ein Weiterwuchern des Karzinom in der bei der Operation zurückgelassenen, wohl zweifellos schon damals karzinomatös gewesenen Drüse.

Brunet[4]) beobachtete Zerfall der Karzinomherde in Lymphdrüsen in zwei Fällen und hält Selbstheilung von Lymphdrüsenkarzinom für möglich. Diese Fälle sind umso bemerkenswerter, als diese Rückbildungsvorgänge in den Lymphdrüsen sich in Fällen von noch bestehendem und wachsendem Uteruskarzinom fanden.

Brunet warnt davor, diese Befunde zu überschätzen und darauf das chirurgische Handeln zu bauen. Eine Rückbildung

[1]) Mon. f. Geb. u. Gyn., Bd. 19, S. 501 ff.
[2]) Verhandl. d. deutsch. Ges. f. Gyn., Bd. IX., S. 128.
[3]) Zeitschr. f. Geb. u. Gyn., Bd. 42, S. 185.
[4]) Zeitschr. f. Geb. u. Gyn., Bd. 56.

bei noch bestehender örtlicher Erkrankung dürfte allerdings zu den größten Seltenheiten gehören, da der andauernde Nachschub vom Mutterherde aus das Verschwinden des Karzinom in den Drüsen fast unmöglich macht.

Anders steht die Frage nach dem Verschwinden des Krebses in den Drüsen durch Vorgänge der Rückbildung nach Entfernung des Mutterherdes. Da ist es wohl denkbar, daß, wenn der Nachschub vom Uterus und von den Parametrien her aufhört, die in den Lymphdrüsen wahrscheinlich vorhandenen Stoffe (Antifermente) mit den vorhandenen Krebszellen fertig werden, ihr weiteres Wachstum verhindern und sie zur Nekrose bringen könnten.

In neuerer Zeit mehren sich die Stimmen derer, welche annehmen, daß kleine, bei der Operation zurückgelassene Keime sich zurückbilden oder im Wachstum stehen bleiben, jedenfalls vom Organismus ohne Schaden getragen werden können.

In diesem Sinne sprechen sich aus: Krömer[1]), Lomer[2]), Petersen[3]), Krönig[4]) und Czerny.

Nach Amputation mit der galvanokaustischen Schlinge konnte Pawlik von 126 Fällen 29 nach zwei Jahren rezidivfrei finden.

Grünewaldt führt weitere vier derartige Fälle an. Heilungen mit galvanokaustischer Schlinge berichten ferner Labbé, Pomard, Maisonneuve, Gallard.

Sänger beobachtete Fälle, welche nach Thermokauterektomie über zwei Jahre rezidivfrei geblieben. Ähnliche Fälle erwähnten Fränkel, Schröder, Hofmeier, Veit, Kümmell, Heuck. Klotz konnte nach einfachem Ausbrennen rezidivfreie Fälle nach 2—4 Jahren beobachten, ebenso Gallard, Byrne, Nairne, More Madden, Simpson, Baker, Reamy, Williams, Spencer Wells.

Lomer[5]) sammelte 213 Fälle der genannten Autoren, die, mit Glühhitze behandelt, mindestens 2 Jahre rezidivfrei geblieben, 149 davon über 5 Jahre. Meist handelte es sich um inoperable Fälle.

---

[1]) Archiv f. Gyn., Bd. 73.
[2]) Zeitschr. f. Geb. u. Gyn., Bd. 56.
[3]) Beitr. z. klin. Chir., Bd. 32.
[4]) Zentralbl. f. Gyn., 1902.
[5]) Zeitschr. f. Geb. u. Gyn., Bd. 50.

Vorzüglich waren ferner die Erfolge der Igniexstirpation des Uterus nach Mackenrodt, Holzapfel, Chrobak.

Alle diese zahlreichen Heilerfolge beweisen, daß unter gewissen, uns allerdings vorläufig nicht näher bekannten Umständen trotz Zurückbleibens kleiner Teile doch Heilung eintreten kann.

Auch auf nichtgynäkologischem Gebiete sind von erfahrenen und kritisch beobachtenden Chirurgen ähnliche Erfahrungen gesammelt worden.

Czerny berichtete auf der internationalen Konferenz für Krebsforschung (September 1906) über zahlreiche Beobachtungen von Spontanheilungen nicht radikal operierter Krebse aus der Literatur und über einige derartige Fälle von Mamma- und Darmkrebs seiner eigenen Beobachtung. Er weist auf die nicht vereinzelten Beobachtungen aus der Literatur hin, in denen Pyloruskarzinome mit großen Drüsenschwellungen, die als inoperabel mit Gastroenterostomie behandelt worden waren, sich verkleinerten oder auch ganz verschwanden. Analoge Beobachtungen liegen auch bezüglich des Oesophagus- und Rektumkarzinom vor, welche nach Gastrostomie beziehungsweise Kolostomie sich verkleinerten, beweglich und operabel geworden waren. Bei den Fällen der ersten Art (Pyloruskarzinom) waren Heilungen bis zu 14 Jahren festgestellt worden.

W. Petersen und Colmers führen einen Fall von Magenkrebs von B. v. Beck an, in dem zurückgelassene, sicher krebsige Lymphdrüsen später geschwunden oder frei von Krebszellen gefunden worden waren.

Ähnliche Heilungen konnte Czerny auch nach unvollständiger Operation bei Carcinoma penis sowie Carcinoma linguae beobachten.

Bemerkenswert ist es immerhin, daß solche Dauerheilungen inoperabler Krebse meist nach Kauterisation oder Ignioperation beobachtet wurden, eine Tatsache, die schon von Czerny, Lomer, Pawlik u. a. festgestellt worden ist.

Auf dem gynäkologischen Kongresse zu Dresden zeigte Schottländer Bilder, die für einen degenerativen Zerfall und Ausfall der Krebszellen in Lymphdrüsenkarzinom, also eine Art von Selbstheilung sprechen.[1])

Auch Fromme fand wiederholt karzinomatöse, nekrotische Drüsen. Derartige Fälle habe auch ich beobachtet.[2])

Über unerwartete Heilerfolge bei inoperablen Uteruskarzinomen berichtete in jüngster Zeit Weindler[3]). In drei

[1]) Zentr. f. Gyn., 1907, S. 751.
[2]) Mon. f. Geb. u. Gyn., Bd. 19, S. 503.
[3]) Zentr. f. G., 1907, S. 632.

Fällen führte energische Palliativbehandlung zur Heilung. Alle Fälle waren nach 6, beziehungsweise 7 Jahren gesund und karzinomfrei.

Beim Korpuskarzinom entfernt niemand Drüsen, denn schon die für das Korpuskarzinom als erste Etappe anzusehenden Lumbaldrüsen, noch mehr aber die der zweiten Etappe, die Köliakaldrüsen, sind operativ unzugänglich. Und doch gibt das Korpuskarzinom die besten Dauererfolge, ja so gute, daß allgemein darauf gedrungen wird, die Korpuskarzinome aus den Statistiken wegzulassen, um die Gesamtresultate nicht zu günstig zu färben.

100% der von der Operation Genesenen wurden dauernd geheilt (Döderlein, Fritsch, Landau). Man behauptet zwar, daß in operablen Fällen von Korpuskarzinom die Drüsen noch nicht erkrankt seien. So ausnahmslos dürfte die Annahme von der Nichtbeteiligung der Drüsen bei operablen Korpuskarzinomen doch nicht sein und das müßte sie sein, wenn jene 100% Dauerheilung verständlich sein sollen. Auch hier handelt es sich wahrscheinlich um Schwund karzinomatöser Drüsen nach Ausrottung des primären Herdes.

Williams fand die Drüsen in 25% der Fälle von Korpuskarzinom krank. Allerdings fußt diese Angabe nur auf klinischer Untersuchung.

Dagegen fand Baisch in einem Falle von operablem und auch operiertem Korpuskarzinom lumbale und iliakale karzinomatöse Drüsen; wieder ein Beweis für die Inkonstanz der Drüsenbefunde bei Uteruskarzinom, und ein Beweis, daß auch bei operablem Korpuskarzinom karzinomatöse Drüsen vorkommen, welche Tatsache im Zusammenhalte mit jenen oben erwähnten 100% Dauerheilung bei Korpuskrebs gewiß zu denken gibt.

Übrigens muß ich zugeben, daß bei Korpuskarzinom die Drüsen sehr spät ergriffen werden. In meiner Statistik[1]) finden sich zwei Fälle von Korpukarzinom (Fall 34 und 59). In beiden Fällen waren die Drüsen frei.

Es ist möglich, daß auch die bei Karzinom so häufig zu findenden Hyperplasien, Verdichtungen, Sklerosierung des Gewebes eine Folge der primären Erkrankung sind und eine Art Schutzmaßregel des Organismus gegen die weitere Ausbreitung des Karzinom darstellen. Man müßte sich dann vorstellen, daß vom Primärtumor auf dem Wege der Lymphbahnen toxische

[1]) Monatsschr. f. Geb. u. Gyn., Bd. 19.

Substanzen (Fermente) in die Drüsen gelangen und in diesen jene hyperplastischen Prozesse erzeugen, durch welche die Drüsen befähigt würden, alle Schutzvorrichtungen gegen das weitere Vordringen der Karzinomzellen zu mobilisieren.

Fromme[1]) hat beobachtet, daß in manchen Drüsen Heilungsvorgänge stattfinden, indem das Karzinom von straffem Bindegewebe umgeben und allmählich durchwachsen werden kann, wobei es langsam zur Nekrose der Karzinomzellen kommt. Er fand in Drüsen mit und ohne Karzinom bei primärem Uteruskrebs Mastzellen, deren Bedeutung er darin sieht, daß sie die vom Karzinom gebildeten toxischen Substanzen paralysieren. Auch beim Aufbau von Bindegewebe sollen die Mastzellen eine Rolle spielen. Diese Mastzellen fanden sich auch reichlich in den oben erwähnten neugebildeten Bindegewebslagern.

Die Mastzellen in karzinomatösen Drüsen und bei karzinomgeimpften Ratten lagen nie den Karzinomzellen dicht an, sondern immer fand sich zwischen beiden eine Zwischenschicht. Die Mastzellen scheinen also zu den Karzinomzellen im Verhältnisse der negativen Chemotaxis zu stehen.[2])

Wenn man die neuesten Anschauungen über die Art des Vorschreitens des Karzinom und dessen Hemmungsvorgänge berücksichtigt, denen zufolge das unbeschränkte Wachstum der Zellen auf Fermentbildung beruht, denen Antifermente entgegentreten, so könnte man annehmen, daß solche Antifermente im Bindegewebe, in dem das Karzinom gewöhnlich schrankenlos vorschreitet, gewöhnlich nicht oder nicht in genügender Stärke, wohl aber in den Lymphdrüsen erzeugt werden.

Man bezeichnet die Lymphdrüsen auch als Filter, welche allmählich mit Karzinommasse vollgepfropft werden, neue Massen weder durchlassen, noch auch später solche einlassen, worauf es zur Rückstauung der Massen in der Richtung des Ausgangsortes der Erkrankung kommt. So sind wohl auch die Befunde zu erklären, deren ich[3]) Erwähnung tat, die Befunde von Karzinom in den Lymphgefäßen vor karzinomatösen Drüsen.

Für gewöhnlich werden jedoch die Lymphgefäße nur zur vorübergehenden Passage, nicht aber zum dauernden Aufenthalt des Karzinom dienen.

---

[1]) Zeitschr. f. Krebsforschung, Bd. 5, S. 36.
[2]) Fromme, Zeitschr. f. Krebsforschung, Bd. 5, S. 38.
[3]) Mon. f. Geb. u. Gyn., Bd. 19, S. 459.

Hält man dies große Tatsachenmaterial, das sich gewiß in nächster Zeit, wenn die allgemeine Aufmerksamkeit darauf gelenkt sein wird, noch bedeutend vermehren wird, den bei der vaginalen und abdominalen Totalexstirpation gewonnenen klinischen Erfahrungen gegenüber, so wird wohl niemand mehr leugnen können, daß in Drüsen zurückgebliebenes Karzinom latent bleiben kann, und werden die Tatsachen des fast ausschließlich lokalen Rezidivs, der fast gleichen Dauerheilungszahl der abdominalen und der vaginalen erweiterten Methoden unserem Verständnisse nunmehr näher liegen als früher.

Durch alle diese Erwägungen werden auch die anatomischen Tatsachen, auf welche ich in meiner zweiten Arbeit[1]) hingewiesen, verständlicher. Es sind dies die Tatsachen, daß bei Uteruskarzinom die Drüsen, wenn sie karzinomatös infiltriert sind, lange klein bleiben, nie ihre Kapsel durchbrechen und nicht die Eigenschaft des schrankenlosen Wachstums, wie dies den Karzinomen anderer Körperregionen eigen ist, zeigen. Karzinom bleibt Lymphdrüsen gegenüber immer ein fremder Körper.

Wenn also Baisch in scheinbar logischer Weise aus der Tatsache, daß in $^1/_3$ aller Fälle karzinomatöse Drüsen vorhanden sind, diese aber bei vaginalen Operationen zurückgelassen werden, deduziert, daß alle vaginalen Operationsmethoden bei einem Drittel der Halskarzinome im vorhinein auf eine Radikalheilung verzichten, so hat ihn die Erfahrung bereits widerlegt. Und wenn er dann sagt:[2]) „daß die Drüsen imstande seien, Karzinom zu vernichten, ist eine durch keine einzige einwandfreie Erfahrung gestützte Annahme. Der Trost Schauta's, das zurückgebliebene Karzinom in den Drüsen würde in ein Stadium der Latenz geraten, steht auf so schwachen Füßen, daß er zur bewußten Zurücklassung technisch entfernbarer Karzinomteile nicht ermutigt", so wird ein Blick auf die vorliegende Literatur, auf die anatomischen Tatsachen und die klinische Erfahrung lehren, wie weit Baisch mit dieser seiner Behauptung heute noch im Rechte ist.

---

[1]) Mon. f. Geb. u. Gyn., Bd. 19, S. 501.

[2]) Archiv f. Gyn., Bd. 75, S. 283.

Kapitel VIII.

Bericht

über

258 Fälle von erweiterter vaginaler Totalexstirpation bei Kollumkarzinom

aus der Zeit

von Juni 1901 bis Juni 1907.

Fünfjährige Fälle.

(Operiert in der Zeit von Anfang Juni 1901 bis Anfang Juni 1902.)

Zahl der im genannten Zeitraume an der Klinik und im Ambulatorium beobachteten Fälle	116
Die Operation lehnten ab	9
Von den Operierten sind:	
verschollen	0
an interkurrenten Krankheiten gestorben . . . (Fall 11, 20, 22, 43).	4
	103
An den Folgen der Operation gestorben . . . . (Fall 2, 5, 15, 29, 31, 32, 39, 40, 47).	9
Rezidiv . . . . . (Fall 3, 6, 7, 8, 9, 12, 13, 14, 16, 18, 23, 25, 26, 27, 28, 35, 36, 37, 38, 41, 44).	21
Inoperabel waren	60
Geheilt Juni 1907	**13**

Absolutes Heilungsperzent nach 5 Jahren:

A_5 (13 : 103) = 12·6% (Winter II).

Fall 1. (1. VI. 1901.) L. O., 43 J., Dienersgattin.

Anamnese: Immer gesund gewesen. Menses regelmäßig. 8 normale Partus. Afebr. Wb. Seit 6 Wochen blutig-wässeriger Fluor. Seit 1 Woche Blutung.

Status gynaec.: Nußgroßes, exulzeriertes Ca. d. vord. Muttermundslippe. Parametrien frei. (Siehe Fig. 1.)

Fig. 1. Uterus mit Parametrien von Fall 1.

Operation 10. VI.: Exkochleation. Linksseitiger Paravaginalschnitt. Keine Präparation der Ureteren. Entfernung des Uterus, der Adnexe und eines Stückes Parametrium jederseits. Drainage der Peritonealhöhle.

Verlauf: Reaktionslos.

Endresultat: Pat. lebt und ist gesund.

Fall 2. (13. III. 1901.) N. A., 56 Jahre.

Anamnese: 3mal normal geboren, 2mal abortiert. Seit 9 Jahren klimakterische Amenorrhoe. Im Februar 1901 trat infolge Erbrechens Blutabgang ein, der sich später öfter wiederholte. Ausfluß. Abmagerung.

Status gynaec.: Vorgeschrittenes Zervixkarzinom mit Zerfall und Infiltration beider Parametrien. 15. V. Auskratzung des Karzinom und

Verschorfung mit dem Paquelin. Heftige Schmerzen. Am 26. V. zur ambulatorischen Nachbehandlung entlassen. Da jedoch trotz Morphium die heftigen Schmerzen nicht nachließen, der Pat. den Schlaf raubten, bat sie dringend um Hilfe. Die Untersuchung in Narkose am 11. VI. ergibt Infiltration beider Parametrien. Links begrenzt sich das Infiltrat fingerbreit vor der Beckenwand. Rechts reicht es fast vollständig an die Beckenwand heran. Der Fall erscheint somit zur radikalen Operation ungeeignet.

Fig. 2. Uterus mit Parametrien von Fall 3.

Trotzdem wird auf die dringende Bitte der Pat. der Versuch gemacht, durch den Paravaginalschnitt die Operation zu Ende zu führen.

Operation: Dieselbe wurde in typischer Weise ausgeführt und gelang. Nach Ausführung des Paravaginalschnittes und Umschneidung der Portio wurde der Uterus etwas beweglicher, und es gelang weit außen an der Beckenwand an der Grenze des infiltrierten Gewebes die Abtrennung scheinbar im Gesunden. Im r. Ligamentum wurde der r. Ureter mitgefaßt, unterbunden und durchtrennt, da das Karzinom auf seine Wandung übergegriffen hatte. Versorgung der Wunde wie im Falle 1.

Verlauf: Starke Eiterung. Sämtlicher Urin geht unwillkürlich ab. Kein Fieber. Pat. verfällt immer mehr. Tod am 4. VII., 4 Wochen nach der Operation, an Marasmus.

Obduktionsbefund: Die Sektion ergibt Eiterung im kleinen Becken. Beide Ureteren durchtrennt. Keine Peritonitis. Präparat: Beiderseits Parametrium vorhanden; rechts in größerer, links in geringerer Ausdehnung. Gesamtbreite 40 mm. Die sämtlichen bei der Sektion aufzufindenden Lymphdrüsen im kleinen Becken und im retroperitonealen Gewebe bis hinauf zu den Nieren wurden in ca. 530 Serienschnitte zerlegt, jedoch in keinem Karzinom vorgefunden. Dagegen fand sich ausgebreitete Tuberkulose sämtlicher Drüsen.

Fall 3. (7. VI. 1901.) S. A., 40 J., verh.

Anamnese: Immer gesund gewesen. Menses regelmäßig. Seit mehreren Monaten Fluor. Keine Blutung. Keine Schmerzen. Keine Abmagerung. 5 normale Partus. Wb. afebril.

Status gynaec.: Hühnereigroßes, pilzförmig überhängendes Ca. d. Portio. Parametrien frei. (Siehe Fig. 2.)

Operation 11. VI.: Exkochleation u. Kauterisation. Linksseitiger Paravaginalschnitt. Keine Präparation der Ureteren. Entfernung des Uterus und der Parametrien mit Belassung der Adnexe. Vernähung des Peritoneum mit Belassung zweier kleiner Dehiszenzen, durch welche die Peritonealhöhle drainiert wird.

Verlauf: Reaktionslos.

Endresultat: 7 Monate post op. Exitus infolge Rezidivs.

Fall 4. (17. VI. 1901.) E. M., 55 J., ledig.

Anamnese: Seit 5 Jahren Cessatio mensum. 2 normale Partus. 1 Wb. febril. Menses immer regelmäßig. Seit 5 Monaten fleischwasserähnlicher Fluor. Seit 2 Monaten Kreuz- und Bauchschmerzen.

Status gynaec.: Zervix ausgefüllt von brüchigen, harten, leicht blutenden Tumormassen. Dieselben greifen auf die rechte Scheidenwand über. Rechtes Parametrium infiltriert.

Operation 21. VI.: Exkochleation und Kauterisation. Linksseitiger Paravaginalschnitt. Präparation des linken Ureter. Entfernung des Uterus, der Adnexe und eines Stückes Parametrium beiderseits. Drainage der Peritonealhöhle.

Verlauf: Reaktionslos.

Endresultat: Pat. lebt und ist gesund.

Fall 5. (17. VI. 1901.) K. M., 47 J., verh.

Anamnese: 10 normale Partus, 2 Abortus. Menses regelmäßig. Seit einem halben Jahre Kreuzschmerzen und Abmagerung.

Status gynaec.: Im Zervix höckerige, blutende Massen. Linkes Parametrium bis zur Beckenwand infiltriert, rechtes Parametrium strangartig infiltriert.

Operation 20. VI.: Exkochleation und Kauterisation. Linksseitiger Paravaginalschnitt. Es wird versucht, beide Ureteren zu präparieren. Der linke Ureter erscheint völlig in Tumormassen eingebettet und wird mit dem Blasenzipfel reseziert. Konstriktion, aber nicht völlige Obturation des rechten Ureter durch eine Ligatur. Entfernung des Uterus und der Parametrien. Drainage der Peritonealhöhle bei gleichzeitigem Verschluß der Peritonealwunde.

Verlauf: Exitus 7 Tage post op.

Obduktionsbefund: Konfluierende Lobulärpneumonie beider Lungen. Hochgradige linksseitige Hydronephrose; geringgradige rechtsseitige Hydronephrose. Akute Enteritis.

Fall 6. (25. VI. 1901.) L. M., 34 J., verh.

Anamnese: Seit 6 Monaten blutig-wässeriger Fluor und Abmagerung. 1 normaler Partus, 2mal Abortus. Wb. afebril. Pat. stand seit 2 Monaten auswärts in Behandlung und bekam Sitzbäder und Ausspülungen verordnet.

Fig. 3. Uterus mit Parametrien von Fall 7.

Status gynaec.: An der vord. Muttermundslippe ein übertaubeneigroßer zerfallender Tumor. Parametrien frei.

Operation 28. VI.: Exkochleation u. Kauterisation. Linksseitiger Paravaginalschnitt. Keine Präparation der Ureteren. Entfernung des Uterus und der Adnexe nach Abbindung der Parametrien in ca. Fingerbreite von der Uteruskante entfernt. Drainage der Peritonealhöhle.

Verlauf: Reaktionslos.

Endresultat: Exitus infolge Rezidivs am 10. IV. 1903.

Fall 7. (7. VII. 1901.) B. F., 55 J., verw.

Anamnese: Seit 2 Monaten profuse Blutungen. Starke Abmagerung. Jauchig-fötider Fluor. Seit 5 Jahren Menopause. 9 Partus, darunter einmal Gemini mit Forceps.

Status gynaec.: Cervix kugelig aufgebläht. Cervixhöhle groß und von einem brüchigen Gewebe begrenzt. Linkes Parametrium infiltriert. Portio vollständig glatt. (Siehe Fig. 3.)

Operation 10. VII.: Exkochleation der Zervikalhöhle. Linksseitiger Paravaginalschnitt. Präparation beider Ureteren. Entfernung des Uterus mit den Parametrien. Die Adnexe werden belassen. Drainage der Peritonealhöhle.

Verlauf: Reaktionslos.

Endresultat: Exitus am 28. XI. 1903 infolge Rezidivs.

Fall 8. (26. VII. 1901.) N. F., 43 J., verw.

Anamnese: Letzte regelm. Periode vor 6 Monaten. Seit dieser Zeit unregelmäßige Blutungen. Keine Schmerzen. 2 normale Partus. Wb. afebril.

Status gynaec.: Ca. der Portio. Parametrien beiderseits etwas infiltriert.

Operation 12. VIII.: Exkochleation und Kauterisation. Linksseitiger Paravaginalschnitt. Dabei wird das Rektum verletzt. Sofortige Naht. Präparation beider Ureteren. Entfernung des Uterus, der Parametrien und der linken Adnexe. Vernähung des Peritoneum mit dem Scheidenwundrande. Drainage der Peritonealhöhle.

Verlauf: Reaktionslos. Die Rektumnaht hält.

Endresultat: Exitus im Jahre 1904 an Rezidiv.

Fall 9. (27. VII. 1901.) K. R., 55 J., verw.

Anamnese: Seit 2 Jahren blutig-eiteriger Fluor. Letzte regelmäßige Menstruation vor 2 Jahren. 7 normale Partus. 2 Abortus. Wb. afebril.

Status gynaec.: Zervix für 1 Finger durchgängig. Seine Wand von einem brüchigen, leicht blutenden Ca. eingenommen. L. Parametrium derb infiltriert, r. Parametrium wenig infiltriert.

Operation 30. VII.: Exkochleation und Kauterisation. Linksseitiger Paravaginalschnitt. Präparation des r. Ureter. Entfernung des Uterus und der Parametrien mit Belassung der Adnexe. Drainage der Peritonealhöhle.

Verlauf: Reaktionslos.

Endresultat: Exitus infolge Rezidivs am 8. IV. 1902.

Fall 10. (29. VII. 1901.) I. J., 50 J., verh.

Anamnese: Seit mehreren Monaten starker, eiteriger Fluor. Seit mehreren Wochen Kreuzschmerzen. Seit 12 Jahren Menopause 9 normale Partus. 1 Abortus. Afebr. Wb.

Status gynaec.: Ca. d. Portio. R. Parametrium frei, nur eine vergrößerte Drüse tastbar, l. Parametrium verkürzt u. verdichtet, (Siehe Fig. 4.)

Operation 5. VIII.: Exkochleation und Kauterisation. Linksseitiger Paravaginalschnitt. Präparation des r. Ureter. Entfernung des Uterus und der Parametrien. Belassen der Adnexe. Drainage der Peritonealhöhle.

Verlauf: Starke Cystitis, sonst reaktionslos.

Endresultat: Pat. lebt und ist gesund.

Fig. 4. Uterus und Parametrien von Fall 10.

Fall 11. (3. VIII. 1901.) S. M., 43 J., verh.

Anamnese: Einmal Gelenksrheumatismus durchgemacht, sonst stets gesund gewesen. Seit 2 Monaten Blutungen, Kreuzschmerzen. Seit 1 Monat starke Abmagerung. Menses immer regelmäßig, 6 normale Partus, kein Abortus. Wb. afebril.

Status gynaec.: Ca. der hinteren Muttermundslippe, auf die Vagina übergreifend. R. Parametrium verkürzt, derb.

Operation 7. VIII.: Exkochleation und Kauterisation. Linksseitiger Paravaginalschnitt. Präparation beider Ureteren. Entfernung des Uterus mit den Parametrien. Die Adnexe werden belassen. Vernähung des Peritoneum mit dem Scheidenwundrande. Drainage der Peritonealhöhle.

Verlauf: Beiderseitige Phlebitis, sonst reaktionslos.

Endresultat: Exitus am 29. III. 1902 infolge Myo-degeneratio cordis.

Fall 12. (4. VIII. 1901.) U. J., 51 J., verh.

Anamnese: Letzte, sonst immer regelmäßige Periode vor 2 Monaten. Seit 1 Monat Blutungen. Kein Fluor, keine Schmerzen. 3 normale Partus. Wb. afebr.

Status gynaec.: Uterus vergrößert; Portio plump, brüchig, doch scheinbar nirgends exulzeriert. Parametrien frei; die Sonde dringt leicht in die Cervix ein. (Siehe Fig. 5.)

Operation 8. VIII.: Exkochleation und Kauterisation. Linksseitiger Paravaginalschnitt. Präparation beider Ureteren. Entfernung des Uterus und der Parametrien mit Zurücklassung der Adnexe. Vernähen des Peritoneum mit dem Scheidenwundrande. Drainage der Bauchhöhle.

Verlauf: Reaktionslos.

Endresultat: Exitus am 4. I..1904 infolge Rezidivs.

Fig. 5. Uterus und Parametrien von Fall 12.

Fall 13. (14. VIII. 1901.) B. K., 41 J., verh.

Anamnese: Seit 1½ Monaten Blutung. Seit 3 Wochen Kreuzschmerzen. Menses immer regelmäßig. 5 normale Partus, kein Abortus. Wb. afebril.

Status gynaec.: Ca. der Portio. Beide Parametrien strangförmig infiltriert, besonders rechts.

Operation 20. VIII.: Exkochleation und Kauterisation. Linksseitiger Paravaginalschnitt. Präparation beider Ureteren. Entfernung des Uterus und der Parametrien mit den rechten Adnexen. Vernähung des Peritoneum mit dem Scheidenwundrande. Drainage der Peritonealhöhle.

Verlauf: Reaktionslos.

Endresultat: Exitus am 26. IV. 1902 infolge Rezidivs.

Fall 14. (14. VIII. 1901.) L. M., 51 J., ledig.

Anamnese: Seit 3 Jahren Blutungen. Menses früher immer regelmäßig. Harnbeschwerden. Keine Gravidität.

Status gynaec.: Virginales Genitale. Ca. der Portio. In der vorderen Vaginalwand ein kronengroßes Infiltrat, das bis an die Urethra und Blase heranreicht. Parametrium links steinhart infiltriert, rechts frei.

Operation 16. VIII.: Linksseitiger Paravaginalschnitt. Abpräparierung des erwähnten Infiltrates in der Vagina von Urethra und Blase, wobei letztere eröffnet werden muß. Naht der Blasenwunde. Präparation beider Ureteren. Entfernung des Uterus, einer großen Vaginalpartie und der Parametrien. Die Adnexe bleiben zurück. Vernähen des Peritoneum mit dem Scheidenwundrande. Drainage der Bauchhöhle durch eine Lücke der Peritonealwunde.

Verlauf: Vesicovaginalfistel, die später operativ geschlossen wird.

Endresultat: Exitus am 27. VIII. 1905 an Rezidiv.

Fall 15. (19. VIII. 1901.) J. A., 36 J., verh.

Anamnese: Seit 2 Jahren stinkender fleischwasserähnlicher Fluor, unregelm. Blutungen und Kreuzschmerzen. Menses immer regelmäßig. 5 normale Partus, darunter mehrere Frühgeburten.

Status gynaec.: Ca. der Portio. Beide Parametrien infiltriert; links mäßig, rechts bis an die Beckenwand.

Operation 23. VIII.: Keine Exkochleation. Linksseitiger Paravaginalschnitt. Präparation beider Ureteren. Entfernung des Uterus, der Parametrien und der Adnexe. Vernähen des Scheidenwundrandes mit dem Peritoneum. Drainage der Peritonealhöhle.

Verlauf: Am dritten Tage post op. Ileuserscheinungen. In der Peritonealwunde und in der Vagina geblähte und kollabierte Darmpartien. Laparotomie: Frische Peritonitis. Resektion einer 6 Querfinger langen nekrotischen, in die Vagina eingeklemmten, an 3 Stellen bereits perforierten Ileumschlinge. Exitus 20 Stunden post laparotomiam.

Obduktionsbefund: Rezente fibrinös-eitrige Peritonitis.

Fall 16. (21. VIII. 1901.) H. A., 42 J., verh.

Anamnese: Seit 4 Monaten Blutungen, eitriger Fluor. Keine Schmerzen. Menses immer regelmäßig. Kein Partus. 1 afebriler Abortus.

Status gynaec.: Ca. der Portio, auf die Vagina übergreifend. Rechtes Param. frei, linkes Param. infiltriert.

Operation 24. VIII.: Exkochleation. Linksseitiger Paravaginalschnitt. Keine Präparation der Ureteren. Entfernung des Uterus (am Fundus desselben ein Myom), der Parametrien und der Adnexe. Vernähen des Scheidenwundrandes mit dem Peritoneum. Drainage der Peritonealhöhle.

Verlauf: Reaktionslos.

Endresultat: Ende 1902 Exitus an Rezidiv.

Fall 17. (26. VIII. 1901.) K. K., 49 J., verh.

Anamnese: Seit 1½ Jahren unregelm. Menses. Seit 2 Monaten starker, wässeriger, übelriechender Fluor. Menses früher immer regelmäßig. Keine Gravidität.

Status gynaec.: Ca. der Portio. Rechtes Parametrium strangförmig infiltriert; linkes weniger infiltriert.

Operation 30. VIII.: Exkochleation und Kauterisation. Linksseitiger Paravaginalschnitt. Präparation beider Ureteren. Verletzung und Naht der Blase. Entfernung des Uterus, der Parametrien und der linken Adnexe. Vernähen des Scheidenwundrandes mit dem Peritoneum. Drainage der Peritonealhöhle.

Verlauf: Reaktionslos.

Endresultat: Pat. lebt und ist gesund.

Fall 18. (14. IX. 1901.) F. H., 41 J., verh.

Anamnese: Seit 2 Jahren gelber Fluor, seit 14 Tagen übelriechender Ausfluß. Keine Blutungen. Menses immer regelm. 4 normale Partus. Wb. afebril.

Status gynaec.: An der hinteren Vaginalwand nahe der Portio ein brüchiges höckeriges Neoplasma, welches die Scheide an einer ca. guldenstückgroßen Stelle okkupiert. Mm. vollständig frei. Linkes Param. und Lig. sacro-uterinum infiltriert. Rechtes Parametr. frei.

Operation 16. IX.: Exkochleation und Kauterisation. Linksseitiger Paravaginalschnitt. Präparation des linken Ureter. Entfernung des Uterus mit dem Parametrium. Belassung der Adnexe. Vernähen des Scheidenwundrandes mit dem Peritoneum. Drainage der Peritonealhöhle.

Verlauf: Cystitis, sonst reaktionslos.

Endresultat: Exitus infolge Rezidiv am 29. I. 1905.

Fall 19. (19. IX. 1901.) P. B., 52 J., verh.

Anamnese: Seit 8 Monaten häufig Blutabgänge; keine Schmerzen. Menses früher immer regelmäßig. 4 normale Partus. Afebr. Wb.

Status gynaec.: Ca. der vord. Mm.-Lippe. Parametrien frei und weich.

Operation 21. IX.: Linksseitiger Paravaginalschnitt. Keine Präparation der Ureteren. Entfernung des Uterus, der Parametrien und der Adnexe. Vernähen des Peritoneum mit dem Scheidenwundrande. Drainage der Bauchhöhle.

Verlauf: Reaktionslos.

Endresultat: Pat. lebt und ist gesund.

Fall 20. (30. IX. 1901.) N. P., 49 J., ledig.

Anamnese: Seit 3 Monaten Fluor, seit 6 Wochen Blutabgänge, seit 4 Wochen Schmerzen. Menses immer regelmäßig; vor 14 Jahren „Eierstockentzündung". 1 normaler Partus. Wb. afebril.

Status gynaec.: Ca. der Zervix, auf die Uterushöhle übergreifend. Beide Parametrien infiltriert, hart und unbeweglich.

Operation 14. X.: Exkochleation. Linksseitiger Paravaginalschnitt. Keine Präparation der Ureteren. Entfernung des Uterus, der Parametrien und der Adnexe. Vernähen des Peritoneum mit dem Scheidenwundrande. Drainage der Peritonealhöhle.

Verlauf: Reaktionslos.

Endresultat: Exitus am 20. II. 1902 infolge chronischer Nephritis.

Fall 21. (4. X. 1901.) J. J., 37 J., verh.

Anamnese: Seit 2 Monaten Fluor, sehr oft mit blutiger Beimengung. Menses immer regelmäßig. 5 normale Partus. Wb. afebril.

Fig. 6. Uterus mit Parametrien von Fall 23.

Status gynaec.: Ca. der vord. Mm.-Lippe. Rechtes Parametrium frei, linkes Parametrium wenig infiltriert.

Operation 10. X.: Exkochleation und Kauterisation. Linksseitiger Paravaginalschnitt. Keine Präparation der Ureteren. Entfernung des Uterus, der Parametrien und der Adnexe. Vernähung des Peritoneum mit dem Scheidenwundrande. Drainage der Peritonealhöhle.

Verlauf: Reaktionslos.

Endresultat: Pat. lebt und ist gesund.

Fall 22. (7. X. 1901.) M. Th., 60 J., verh.

Anamnese: Seit 2—3 Jahren „Senkungsbeschwerden", wogegen Patientin ein Pessar trug; dasselbe wurde alle 3—4 Monate entfernt und wieder eingeführt. Seit 4 Monaten Kreuz- und Bauchschmerzen. Seit

2 Monaten blutig verfärbter Fluor. Starke Abmagerung. 7 Partus, darunter ein Forceps. Menses immer regelmäßig. Menopause seit 12 Jahren. Wb. afebril.

Status gynaec.: Ca. der hinteren Mm.-Lippe, ziemlich weit auf die Vagina übergreifend. Parametrien beiderseits in geringem Grade infiltriert.

Operation 16. X.: Exkochleation und Kauterisation. Linksseitiger Paravaginalschnitt. Präparation der Ureteren. Entfernung des Uterus mit den Parametrien. Die Adnexe werden belassen. Fixation des Peritoneum an der Vagina. Drainage der Peritonealhöhle.

Verlauf: Ikterus. Somnolenz. (Jodoformintoxikation?) Nach Entfernung der Streifen rasche Besserung. Cystitis.

Endresultat: Exitus am 15. XI. 1901, nachdem Pat. am 31. X. 1901 gegen Revers entlassen worden war.

Fall 23. (21. X. 1901.) F. E., 58 J., verh.

Anamnese: Seit 15 Monaten Blutungen und Fluor. Kreuzschmerzen. Cessatio mensum seit 7 Jahren. 5 normale Partus. Afebr. Wb.

Status gynaec.: Ca. der Portio, auf die Vagina übergreifend. Parametrium links frei, rechts strangförmig infiltriert. (Siehe Fig. 6.)

Operation 25. X.: Keine Exkochleation. Linksseitiger Paravaginalschnitt. Präparation der Ureteren. Entfernung des Uterus mit den Parametrien. Die Adnexe werden belassen. Vernähen des Peritoneum mit der Scheide. Drainage der Peritonealhöhle.

Verlauf: Reaktionslos.

Endresultat: Exitus an Rezidiv Ende des Jahres 1903.

Fall 24. (3. XI. 1901.) B. M., 43 J., verh.

Anamnese: Seit 3 Monaten blutig-wässeriger Fluor. Menses immer regelmäßig. 7 normale Partus. Wb. afebril.

Status gynaec.: Ca. der Portio, auf die Vagina übergreifend. Beide Parametrien strangförmig infiltriert.

Operation 6. XI.: Exkochleation und Kauterisation. Linksseitiger Paravaginalschnitt. Beide Ureteren werden präpariert. Entfernung des Uterus mit den Parametrien und den Adnexen. Vernähen des Peritoneum mit dem Scheidenwundrande. Drainage der Peritonealhöhle.

Verlauf: Cystitis, sonst reaktionslos. Eine kleine Rectovaginalfistel schließt sich spontan.

Endresultat: Pat. lebt und ist gesund.

Fall 25. (4. XI. 1901.) M. Th., 29 J., verh.

Anamnese: Seit dem letzten Partus (Zwillinge vor 3 Monaten) Blutungen und stechende Schmerzen. Pat. stand in ärztlicher Behandlung und bekam Salben und Tropfen. 6 Partus, darunter mehrere Frühgeburten, einmal Abortus. Wb. afebril. Menses immer regelmäßig.

Status gynaec.: Ca. der Zervix, aus dem Mm. hervorragend. Parametrien beiderseits bis an die Beckenwand infiltriert.

Operation 4. XI.: Exkochleation und Kauterisation. Linksseitiger Paravaginalschnitt. Präparation des rechten Ureter. Resektion

des linken Ureter, der ganz in Ca. eingebettet erscheint, und des linken Blasenzipfels. Blasennaht; Implantation des Ureter nicht möglich. Entfernung des Uterus mit den Parametrien und den Adnexen. Drainage der Peritonealhöhle.

Verlauf: Fieber, Pyelitis. Nephrektomie linkerseits. Heilung p. p.

Endresultat: Exitus an Rezidiv Ende des Jahres 1902.

Fall 26. (12. XI. 1901.) F. M., 40 J., verh.

Anamnese: Seit einem Jahre Cessatio mensum. Seit 3 Monaten Blutungen. Keine Abmagerung. 12 Partus, spontan. Wb. afebril. Menses immer regelmäßig.

Status gynaec.: Ca. der Portio, auf die Vagina übergreifend. Linkes Parametr. stark infiltriert, rechtes Parametr. frei.

Operation 14. XI.: Exkochleation. Linksseitiger Paravaginalschnitt. Präparation beider Ureteren. Entfernung des Uterus mit den Parametrien und den rechten Adnexen. Vernähen des Peritoneum mit dem Scheidenwundrande. Drainage der Peritonealhöhle.

Verlauf: Reaktionslos.

Endresultat: Exitus am 9. VI. 1904 an Rezidiv.

Fall 27. (2. XII. 1901.) S. M., 45 J., verw.

Anamnese: Seit 6 Wochen Fluor, seit mehreren Tagen zeigt derselbe blutige Beimengungen. Menses immer regelmäßig. 5 normale Partus, 5 Abortus. Einige Wb. febril.

Status gynaec.: Ca. der Portio. Beginnendes Übergreifen auf die Vagina. Im linken Parametrium ein bis an die Beckenwand reichender Strang, eine ähnliche strangartige Infiltration auf der rechten Seite.

Operation 6. XII.: Keine Exkochleation. Linksseitiger Paravaginalschnitt. Präparation des rechten Ureter. Entfernung des Uterus mit den Parametrien und den Adnexen. Vernähen des Peritoneum mit dem Scheidenwundrande. Drainage der Peritonealhöhle.

Verlauf: Cystitis, sonst reaktionslos.

Endresultat: Exitus am 6. X. 1902 an Rezidive. Am 4. II. 1902 wurde ein kronenstückgroßes Rezidiv im unteren Viertel der Schuchardtnarbe entfernt.

Fall 28. (7. XII. 1901.) J. M., 34 J., verh.

Anamnese: Seit 3 Monaten Blutungen, seit 3 Wochen Fieber. Menses immer regelmäßig. 5 normale Partus. 1 febriles Wb.

Status gynaec.: Ca. der Portio. Rechtes Parametr. und Lig. sacro-uterinum bis an die Beckenwand infiltriert. L. Parametrium ganz gering infiltriert. In der rechten Vaginalwand einige hirsekorngroße Knötchen. Febris.

Operation 19. XII.: Keine Exkochleation. Linksseitiger Paravaginalschnitt. Präparation des linken Ureter. Entfernung des Uterus mit den Parametrien und den Adnexen. Vernähen des Peritoneum mit dem Scheidenwundrande. Drainage der Peritonealhöhle.

Verlauf: Temperatursteigerungen, sonst reaktionslos.

Endresultat: Exitus am 5. III. 1903 an Rezidiv.

Fall 29. (11. XII. 1901.) T. J., 62 J., verh.

Anamnese: Seit 3 Monaten Schmerzen im Unterleib und Mastdarm; Fluor. Keine Blutungen. Eintritt der Menopause ist Pat. unbekannt. 5 normale Partus, 2 Abortus. Wb. afebril.

Status gynaec.: Ca. der Zervix. In beiden Parametrien strangartige Infiltration.

Operation 17. XII.: Keine Exkochleation. Linksseitiger Paravaginalschnitt. Präparation beider Ureteren. Entfernung des Uterus mit den Parametrien und den linken Adnexen. Vernähen des Peritoneum mit dem Scheidenwundrande. Drainage der Peritonealhöhle.

Verlauf: Exitus 4 Tage post op. infolge Peritonitis diffusa fibrinosa.

Fall 30. (27. XII. 1901.) D. K., 43 J., verh.

Anamnese: Seit einem halben Jahre kontinuierliche Blutung. Schmerzen im Unterleibe. 5mal gravid gewesen. Jedesmal Abortus. Menses früher immer regelmäßig.

Status gynaec.: Ca. der Portio. Beide Parametrien frei.

Operation 30. XII.: Exkochleation und Kauterisation. Linksseitiger Paravaginalschnitt. Präparation der Ureteren. Es findet sich ein Uterus bicornis mit rudimentärem linken Horn. Entfernung des Uterus mit den Adnexen und Parametrien. Fixation des Peritoneum an der Vagina. Drainage der Peritonealhöhle.

Verlauf: Reaktionslos.

Endresultat: Pat. lebt und ist gesund.

Fall 31. (30. XII. 1901.) K. P., 43 J., verh.

Anamnese: Seit 3 Monaten Schmerzen im linken Unterbauche. Seit 2 Jahren Fluor, der seit einem Monate übelriechend ist. Menses seit einem halben Jahre profuser, sonst regelmäßig. 10 normale Partus. Im letzten Wochenbette Fieber (beiderseits Exsudate).

Status gynaec.: Ca. der Cervix. Portio frei. Linkes Parametrium infiltriert, sehr schmerzhaft; im rechten Parametrium einige Stränge. Uterus stark fixiert.

Operation 1. I.: Exkochleation und Kauterisation. Linksseitiger Paravaginalschnitt. Mediane Spaltung des Uterus. Keine Präparation der Ureteren. Verletzung der Blase. Sofortige Blasennaht. Entfernung der Uterushälften mit den rechten Adnexen und den Parametrien. Die linken Adnexe werden belassen, da eine Präparation derselben wegen starrer Verwachsungen unmöglich ist. Fixation des Peritoneum am Vaginalwundrande. Drainage der Peritonealhöhle.

Verlauf: Exitus 1 Tag post op.

Obduktionsbefund: Peritonitis purulenta.

Fall 32. (9. I. 1902.) F. G., 39 J., verh.

Anamnese: Seit 3 Monaten unregelmäßige Blutungen u. Fluor. Keine Schmerzen. 5 normale Partus. Wb. afebril. Menses früher immer regelmäßig.

Status gynaec.: Ca. der hinteren Muttermundslippe. Parametrien frei.

Operation 19. I.: Exkochleation und Kauterisation. Linksseitiger Paravaginalschnitt. Präparation beider Ureteren. Entfernung des Uterus mit Parametrien und Adnexen. Vernähung des Peritoneum mit dem Vaginalwundrande. Drainage der Peritonealhöhle.

Verlauf: Exitus 6 Tage post op.

Obduktionsbefund: Fibrinös-eitrige Peritonitis.

Fall 33. (14. I. 1902.) W. L., 46 J., verh.

Anamnese: Seit 6 Monaten eitriger, zeitweise leicht rötlich verfärbter Fluor. Keine Schmerzen. 8 normale Partus. Wb. afebril.

Status gynaec.: Ca. der hinteren Muttermundslippe auf das Scheidengewölbe übergreifend. Rechtes Parametrium infiltriert, linkes Parametrium zart.

Operation 16. I.: Exkochleation u. Kauterisation. Linksseitiger Paravaginalschnitt. Präparation des rechten Ureter. Entfernung des Uterus mit Parametrien und den linken Adnexen. Naht des Per. mit der Scheide. Schluß der Bauchhöhle. Drainage durch eine kleine Lücke.

Verlauf: Reaktionslos.

Endresultat: Pat. lebt und ist gesund.

Fall 34. (18. I. 1902.) F. Th., 56 J., verh.

Anamnese: Seit 4 Monaten Fluor und Blutungen. Kreuzschmerzen. 2 normale Entbindungen. Wb. afebril. Seit 8 Jahren Menopause.

Status gynaec.: Portio in einen derben, höckerigen, auf das vordere Scheidengewölbe übergreifenden Tumor verwandelt. Im linken Parametrium, gegen die seitliche Beckenwand ziehend, ein Strang. Rechtes Parametrium weit infiltriert.

Cystosk. Befund: Hintere Blasenwand überall vorgedrängt, Oberfläche uneben, höckerig, namentlich rechts. Die linke Uretermündung verzogen.

Operation 22. I.: Exkochleation. Linksseitiger Paravaginalschnitt. Präparation beider Ureteren. Entfernung des Uterus mit den Adnexen und den Parametrien. Vernähen des Peritoneum mit dem Vaginalwundrande. Drainage der Peritonealhöhle.

Verlauf: Pneumonie. Cystitis.

Endresultat: Pat. lebt und ist gesund.

Fall 35. (31. I. 1902.) K. M., 53 J., verh.

Anamnese: Seit 3 Monaten fleischwasserartiger Ausfluß. Seit 6 Wochen Blutungen. 3 normale Partus. Wb. afebril.

Status gynaec.: Ca. der Portio, auf die vordere Vaginalwand übergreifend. Im linken Parametrium ein dünner, gegen die seitliche Beckenwand ziehender Strang. Rechtes Parametrium anscheinend nicht infiltriert.

Operation 5. II.: Exkochleation und Kauterisation. Linksseitiger Paravaginalschnitt. Entfernung des Uterus mit den Adnexen, den Para-

metrien und der Vagina. Vernähen des Peritoneum mit dem Vaginalwundrande. Drainage der Peritonealhöhle.

Verlauf: Reaktionslos.

Endresultat: Exitus 10. IX. 1903 infolge Rezidivs.

Fall 36. (6. II. 1902.) M. L., 44 J., verh.

Anamnese: Seit einem Jahre häufige Blutabgänge. Seit 6 Monaten fleischwasserartiger Fluor. Schon vor einem Jahre riet ein Arzt zur Spitalsaufnahme, welchen Rat Patientin erst jetzt befolgt. 1 Partus, spontan. Wb. fieberfrei. Menses regelmäßig.

Status gynaec.: Ca. der hinteren Muttermundslippe. Beide Parametrien bis an die Beckenwand infiltriert.

Operation 13. II.: Exkochleation und Kauterisation. Linksseitiger Paravaginalschnitt. Präparation beider Ureteren. Entfernung des Uterus mit den Adnexen und den Parametrien. Vernähen des Peritoneum mit dem Vaginalwundrande. Drainage der Peritonealhöhle.

Verlauf: Cystitis, sonst reaktionslos.

Endresultat: Im Jahre 1906 Rezidiv in den Inguinaldrüsen, Ödeme der unteren Extremitäten. Lokal kein Rezidiv. September 1906 Exitus.

Fall 37. (19. II. 1902.) W. M., 50 J., verh.

Anamnese: Seit einem Jahre unregelmäßige Menses. Seit einem halben Jahre Fluor von fleischwasserartiger Farbe. 6 normale Partus. Menses früher immer regelmäßig.

Status gynaec.: Ca. der vorderen Muttermundslippe. Beide Parametrien ziemlich frei.

Operation 21. II.: Exkochleation und Kauterisation. Linksseitiger Paravaginalschnitt. Keine Präparation der Ureteren. Entfernung des Uterus mit den Adnexen und den Parametrien. Quere Vernähung der Peritonealwunde. Ihr linker Winkel wird drainiert.

Verlauf: Reaktionslos.

Endresultat: Exitus am 9. VII. 1902 wegen Rezidiv.

Fall 38. (19. II. 1902.) D. A., 38 J., verh.

Anamnese: Seit einem halben Jahre unregelmäßige Blutungen, Fluor, Abmagerung. Keine Schmerzen. 1 normaler Partus. Wb. afebr. Menses früher immer regelmäßig.

Status gynaec.: Unregelmäßige Blutungen, Tumor der vorderen Muttermundslippe. Parametrien beiderseits frei.

Operation 26. II.: Exkochleation und Kauterisation. Linksseitiger Paravaginalschnitt. Keine Präparation der Ureteren. Entfernung des durch eingelagerte Myomknoten vergrößerten Uterus mit den Parametrien und den linken Adnexen. Vernähen der beiden Peritonealblätter. Drainage eines Wundwinkels.

Verlauf: Febrile Bronchitis, sonst reaktionslos.

Endresultat: Exitus an Rezidiv.

Fall 39. (20. II. 1902.) W. Th., 51 J., verh.

Anamnese: Seit 2 Jahren unregelmäßige Blutungen. Seit einigen Monaten übelriechender Fluor und Abmagerung. 5 normale Partus. Wb. afebril. Menses früher immer regelmäßig.

Status gynaec.: Ca. der Zervix. Beide Parametrien infiltriert.

Operation 27. II.: Exkochleation. Linksseitiger Paravaginalschnitt. Präparation beider Ureteren. Entfernung des Uterus mit den Parametrien und den linken Adnexen. Quere Vernähung der Peritonealwunde. Drainage durch einen Winkel der Wunde.

Verlauf: Exitus 4 Tage post op.

Obduktionsbefund: Fibrinös-eitrige Peritonitis.

Fall 40. (12. III. 1902.) G. Th., 56 J., verh.

Anamnese: Seit einem halben Jahre blutig verfärbter Fluor, Schmerzen und Abmagerung. 9 Partus, einmal Forceps. Wb. afebril. Menopause seit 8 Jahren.

Status gynaec.: Ca. der Portio, auf die Vagina übergreifend. Linkes Parametrium ziemlich weich, im rechten Parametrium ein breiter, derber Strang.

Operation 14. III.: Exkochleation und Kauterisation. Linksseitiger Paravaginalschnitt. Präparation beider Ureteren. Entfernung des Uterus mit den Parametrien und Belassung der Adnexe. Quere Vereinigung der Peritonealwunde. Drainage durch einen Winkel derselben.

Verlauf: Plötzlicher Exitus am 12. Tage post op. infolge Embolie der Art. pulmonalis.

Fall 41. (17. III. 1902.) P. A., 29 J., ledig.

Anamnese: Seit einigen Monaten profuse Menses, seit 3 Wochen kontinuierliche Blutung. 3 normale Partus, 3 Abortus. Wb. afebril. Letzter Partus vor 9 Monaten. Menses immer regelmäßig.

Status gynaec.: Ca. der Portio. Beide Parametrien weich.

Operation 24. III.: Exkochleation und Kauterisation. Linksseitiger Paravaginalschnitt. Keine Präparation der Ureteren. Entfernung des Uterus mit den Parametrien. Belassen der Adnexe. Quere Vereinigung der Peritonealwunde. Keine Drainage.

Verlauf: Reaktionslos.

Endresultat: Exitus am 1. X. 1903 infolge Rezidivs.

Fall 42. (1. IV. 1902.) D. E., 50 J., verh.

Anamnese: Seit 1 Jahre unregelmäßige Menses. Seit 6 Monaten konstante geringe Blutung. 5 normale Partus. Afebr. Wb. Menses früher immer regelmäßig.

Status gynaec.: Ca. der Portio. Linkes Parametrium kleinfingerdick infiltriert, rechtes Parametrium strangförmig infiltriert.

Operation 12. IV.: Exkochleation. Linksseitiger Paravaginalschnitt. Präparation beider Ureteren. Entfernung des Uterus mit den Parametrien und Belassung der Adnexe. Quere Vernähung der Peritonealwunde. Drainage durch einen Winkel derselben.

Verlauf: Cystitis; Heilung der Schuchardtwunde p. s.

Endresultat: Pat. lebt und ist gesund.

Fall 43. (7. IV. 1902.) L. A., 48 J., verh.

Anamnese: Seit 2 Monaten fleischwasserartiger Fluor. 5 normale Partus. Afebr. Wb. Letzte regelmäßige Menses vor 3 Monaten.

Status gynaec.: Ca. der Portio. Parametrien frei.

Operation 12. IV.: Exkochleation. Linksseitiger Paravaginalschnitt. Präparation beider Ureteren. Entfernung des Uterus mit den Parametrien und den Adnexen. Quere Vereinigung der Peritonealwunde. Drainage durch einen Winkel derselben.

Verlauf: Cystitis, sonst reaktionslos.

Endresultat: Exitus am 6. XI. 1906 infolge Ca. ventriculi. (Laut detaillierter Mitteilung der Krankengeschichte von Seiten des zuletzt behandelnden Arztes Dr. S. in Guthausen [Böhmen] bei Abwesenheit jeglichen Symptomes seitens der Beckenorgane).

Fall 44. (7. IV. 1902.) J. H., 48 J., verh.

Anamnese: Seit 5 Monaten fleischwasserartiger Fluor. 12 normale Partus. Einmal febriles Wb. Letzte Menses vor 5 Monaten.

Status gynaec.: Ca. der Portio. Parametrium links wenig, rechts strangförmig infiltriert.

Operation 14. IV.: Exkochleation. Linksseitiger Paravaginalschnitt. Präparation der Ureteren. Entfernung des Uterus mit den Parametrien. Belassung der Adnexe. Vernähung des Peritoneum mit dem Scheidenwundrande. Drainage durch einen Winkel der Wunde.

Verlauf: Reaktionslos.

Endresultat: Exitus am 17. II. 1903 wegen Rezidiv.

Fall 45. (7. V. 1902.) K. M., 62 J., verh.

Anamnese: Seit 12 Jahren Menopause. Seit 2 Monaten kontinuierlicher Blutabgang. Keine Schmerzen. 1 normaler Partus. Wb. afebr.

Status gynaec.: Ca. der Zervix. Portio intakt. Parametrien frei.

Operation 17. V.: Keine Exkochleation. Linksseitiger Paravaginalschnitt. Keine Präparation der Ureteren. Entfernung des Uterus mit den Parametrien und den Adnexen. Quere Vereinigung der Peritonealblätter. Drainage durch einen Wundwinkel.

Verlauf: Reaktionslos.

Endresultat: Pat. lebt und ist gesund.

Fall 46. (10. V. 1902.) T. E., 39 J., verh.

Anamnese: 3 normale Partus. Seit dem letzten Partus (vor 16 Jahren) unregelmäßige profuse Menses, Fluor. Seit einem Monat kontinuierlicher fleischwasserartiger Fluor. Wb. afebril.

Status gynaec.: Ca. der Portio, auf die Vagina übergreifend. Parametrien frei.

Operation 15. V.: Exkochleation und Kauterisation. Linksseitiger Paravaginalschnitt. Keine deutliche Präparation der Ureteren. Entfernung des Uterus, der Parametrien und beider Adnexe. Quere Vereinigung der Peritonealwunde. Drainage der Peritonealhöhle durch einen

Winkel der Wunde. Im Präparate zeigt sich, daß der rechte Ureter durchschnitten und ein Stück desselben mitexstirpiert wurde.

Verlauf: Mit Ureterfistel entlassen. Sonst reaktionslos. Nach erfolgloser Implantation Nephrektomie im November 1902.

Endresultat: Pat. lebt und ist gesund.

Fall 47. (21. V. 1902.) W. W., 40 J., verh.

Anamnese: Seit 1½ Jahren unregelmäßige Menses, Blutungen und blutigwässeriger Fluor. Starke Abmagerung. 10 spontane Partus, 1 Abortus. Ein Wb. febril. Menses früher immer regelmäßig.

Status gynaec.: Apfelgroßes Ca. der Portio. Parametrien frei. Linkes Lig. sacro-uternium infiltriert.

Operation 27. V.: Exkochleation und Kauterisation. Linksseitiger Paravaginalschnitt. Präparation des linken Ureter. Entfernung des Uterus mit den Parametrien unter Zurücklassung der Adnexe. Quere Vereinigung des Peritoneum. Drainage der Bauchhöhle.

Verlauf: Exitus 6 Stunden post op.

Obduktionsbefund: Allgemeine Anämie. Fettherz.

Vierjährige Fälle.

(Operiert in der Zeit von Anfang Juni 1902 bis Anfang Juni 1903.)

Zahl der im genannten Zeitraume an der Klinik und im Ambulatorium beobachteten Fälle 95

Die Operation lehnten ab 8

Von den Operierten sind:

verschollen 3
(Fall 48, 61, 66).

an interkurrenten Krankheiten gestorben . . . 0
84

An den Folgen der Operation gestorben 1
(Fall 52).

Rezidiv 14
(Fall 49, 50, 51, 54, 55, 57, 62, 63, 64, 65, 67, 73, 75, 76).

Inoperabel waren 58
Geheilt Juni 1907 11

Absolutes Heilungsperzent nach 4 Jahren:

A_4 (11 : 84) = 13% (Winter II).

Fall 48. (28. V. 1902.) J. Th., 63 J., verh.

Anamnese: Seit 20 Jahren Menopause. 3 normale Partus, ein febriles Wb. Seit einem Jahre vorübergehend Blutabgänge. Kein Fluor.

Status gynaec.: Beginnendes Plattenepithelkarzinom der Portio. Parametrien frei.

Operation 10. VI.: Kein Paravaginalschnitt. Keine Präparation der Ureteren. Entfernung des Uterus mit den Parametrien. Zurücklassung der Adnexe. Quere Vereinigung der Peritonealwunde. Drainage der Peritonealhöhle.

Verlauf: Reaktionslos.

Endresultat: September 1904 persönl. Vorstellung. Vollkommenes Wohlbefinden. Aussehen sehr gut. Pat. ist seither verschollen.

Fall 49. (18. VI. 1902.) L. F., 39 J., verh.

Anamnese: Seit 2 Monaten blutiger Fluor. 5 normale Partus, 1 Abortus. Wb. afebril. Menses immer regelmäßig.

Status gynaec.: Ca. der Portio, auf die Vagina übergreifend. Parametrien ziemlich frei.

Operation 23. VI.: Exkochleation und Kauterisation. Rechtsseitiger Paravaginalschnitt. Präparation des linken Ureter. Entfernung des Uterus mit den Parametrien. Zurücklassung der Adnexe. Quere Vereinigung der Peritonealwunde. Drainage der Bauchhöhle durch einen Winkel derselben.

Verlauf: Cystitis, sonst reaktionslos.

Endresultat: Exitus am 29. XI. 1903 wegen Rezidiv.

Fall 50. (19. VI. 1902.) R. J., 42 J., verh.

Anamnese: Seit 4 Monaten Blutungen, seit einigen Wochen übelriechender Fluor. Starke Abmagerung. 5 normale Partus. Menses immer regelmäßig.

Status gynaec.: Ca. der Zervix. Parametrien infiltriert.

Operation 24. VI.: Exkochleation. Kein Paravaginalschnitt. Präparation des linken Ureter. Entfernung des Uterus mit den linken Adnexen und den Parametrien. Naht des Peritoneum und der Scheide. Schluß der Bauchhöhle bis auf eine kleine Lücke. Drainage durch diese.

Verlauf: Reaktionslos.

Endresultat: Exitus im Jahre 1902 wegen Rezidiv.

Fall 51. (26. VI. 1902.) R. M., 41 J., verh.

Anamnese: Seit mehreren Monaten Schmerzen in der ganzen Unterbauchgegend und Blutungen. Abmagerung. 3 normale Partus. Wb. afebril. Menses früher immer regelmäßig.

Status gynaec.: Ca. der Cervix. Linkes Parametrium strangförmig infiltriert. Rechtes Parametrium frei.

Operation 2. VII.: Linksseitiger Paravaginalschnitt. Präparation beider Ureteren. Entfernung des Uterus mit den Parametrien und der hydropischen linken Tube. Quere Vereinigung der Peritonealwunde. Drainage der Bauchhöhle.

Verlauf: Reaktionslos.

Endresultat: Exitus am 11. VII. 1903 infolge Rezidivs.

Fall 52. (10. VII. 1902.) W. M., 45 J., verh.

Anamnese: Seit 4 Monaten Blutungen. 1 normaler Partus. 1 Abortus. Wb. afebril. Menses früher immer regelmäßig.

Status gynaec.: Ca. der Portio. Linkes Parametrium größtenteils, rechtes teilweise infiltriert.

Operation 17. VII.: Keine Exkochleation. Linksseitiger Paravaginalschnitt. Präparation beider Ureteren. Entfernung des Uterus mit den beiden Parametrien. Zurücklassung der Adnexe. Quere Vereinigung der Peritonealwunde. Drainage der Bauchhöhle.

Verlauf: Ileuserscheinungen. Kolostomie 7 Tage post op. Exitus am Tage nach der Kolostomie.

Obduktionsbefund: Volvulus des Dünndarmes. Akute zirkumskripte Peritonitis nach Kolostomie. Degeneration des Myokards.

Fall 53. (5. VIII. 1902.) R. L., 25 J., verh.

Anamnese: Seit 8 Wochen Blutungen, seit einer Woche stinkender Fluor. Vor 7 Jahren eine normal verlaufende Gravidität. Nach dem Partus durch ein volles Jahr Blutungen. Menses sonst immer regelmäßig.

Status gynaec.: Ca. der Portio. Beide Parametrien strangförmig infiltriert.

Operation 12. VIII.: Exkochleation und Kauterisation. Linksseitiger Paravaginalschnitt. Präparation beider Ureteren. Verletzung des linken Ureter. Entfernung des Uterus und der Parametrien. Zurücklassen der Adnexe. Vernähen des Peritoneum mit dem Vaginalwundrande. Drainage der Peritonealhöhle.

Verlauf: Linksseitige Ureterfistel. Cystitis. Heilung des Paravaginalschnittes p. s. Nach einem erfolglosen Versuch, den Ureter in die Blase zu implantieren, Nephrektomie am 10. XI. 1902.

Endresultat: Pat. lebt und ist gesund.

Fall 54. (9. VIII 1902.) T. V., 32 J., verh.

Anamnese: Seit längerer Zeit Blutungen, eitriger Fluor, Mattigkeit und Kreuzschmerzen. 3 normale Partus. Wb. afebril.

Status gynaec.: Beginnendes Ca. der vord. Muttermundslippe. Parametrien frei.

Operation 12. VIII.: Linksseitiger Paravaginalschnitt. Keine Präparation der Ureteren. Entfernung des Uterus mit den Parametrien und den rechten Adnexen. Vernähung der Scheide mit dem Peritoneum. Drainage.

Verlauf: Reaktionslos.

Endresultat: Exitus am 12. VIII. 1906 infolge Rezidivs.

Fall 55. (13. VIII. 1902.) M. M., 53 J., verw.

Anamnese: Seit 6 Monaten blutiger, wässeriger Fluor. Geringe Abmagerung. 10 normale Partus. Afebr. Wb. Menses immer regelmäßig.

Status gynaec.: Ca. der Portio, übergreifend auf die vordere Vaginalwand. In den Parametrien leicht dehnbare Stränge.

Operation 20. VIII.: Kein Paravaginalschnitt. Keine Präparation der Ureteren. Entfernung des Uterus, eines großen Teiles der Vagina, der Parametrien und der Adnexe. Vernähen des Blasenperitoneum mit der vorderen Vaginalwand und des Douglasperitoneum mit der hinteren Vaginalwand. Drainage der Bauchhöhle.

Verlauf: Cystitis. Sonst reaktionslos.

Endresultat: Exitus am 3. XI. 1903 infolge Rezidivs.

Fall 56. (14. VIII. 1902.) L. R., 38 J., verh.

Anamnese: Seit 4 Monaten Blutung. 3 normale Partus. Wb. afebril. 3 Abortus, einmal Curettement. Menses immer regelmäßig.

Status gynaec.: Beginnendes Ca. der Portio. Parametrien frei.

Operation 19. VIII.: Linksseitiger Paravaginalschnitt. Keine Präparation der Ureteren. Entfernung des Uterus und der Parametrien. Zurücklassen der Adnexe. Vernähen des Peritoneum mit dem Scheidenwundrande. Drainage der Bauchhöhle.

Verlauf: Cystitis. Sonst reaktionslos.

Endresultat: Pat. lebt und ist gesund.

Fall 57. (9. IX. 1902.) G. A., 42 J., verh.

Anamnese: Seit 6 Wochen blutig-wässeriger Fluor. 3 normale Partus. Wb. afebril. Menses immer regelmäßig.

Status gynaec.: Ca. der Portio, auf die Vagina übergreifend. R. Parametrium etwas verkürzt, l. Parametrium frei.

Operation 13. IX.: Exkochleation und Kauterisation. Paravaginalschnitt links. Präparation des rechten Ureter. Entfernung des Uterus und der Parametrien. Zurücklassung der Adnexe. Vernähen der Peritonealblätter mit dem Vaginalwundrande. Drainage der Peritonealhöhle.

Verlauf: Cystitis. Heilung des Paravaginalschnittes p. s.

Endresultat: Exitus am 3. V. 1906 infolge Rezidivs.

Fall 58. (17. IX. 1902.) S. Th., 66 J., verh.

Anamnese: Seit 2 Monaten Blutungen. 3 normale Partus. Wb. afebril. 1 Abortus. Menopause seit 16 Jahren.

Status gynaec.: Ca. der vord. Muttermundslippe. Rechtes Parametrium etwas infiltriert, linkes frei.

Operation 18. IX.: Kein Paravaginalschnitt. Keine Präparation der Ureteren, kleine Blasenverletzung, welche übernäht wird. Entfernung des Uterus mit den Parametrien. Zurücklassen der Adnexe. Vernähen der Peritonealblätter mit dem Vaginalwundrande. Drainage der Bauchhöhle.

Verlauf: Reaktionslos.

Endresultat: Pat. lebt und ist gesund.

Fall 59. (19. IX. 1902.) K. A., 43 J., verh.

Anamnese: Seit mehreren Monaten Blutungen und blutiger Fluor. Menses regelmäßig. 1 normaler Partus. Afebr. Wb.

Status gynaec.: Ca. der Portio. Im rechten Parametrium ein linsengroßes Knötchen; Parametrium sonst frei.

Operation 3. X.: Exkochleation und Kauterisation. Linksseitiger Paravaginalschnitt. Präparation beider Ureteren. Entfernung des Uterus mit den Parametrien. Zurücklassung der Adnexe. Vernähen der Peritonealblätter mit dem Vaginalwundrande. Drainage der Bauchhöhle.

Verlauf: Cystitis, sonst reaktionslos.

Endresultat: Pat. lebt und ist gesund.

Fall 60. (29. IX. 1902.) K. A., 42 J., verh.

Anamnese: Seit 4 Monaten Fluor und Blutungen. Kreuzschmerzen. 5 normale Partus. 3 Abortus. Wb. afebril. Menses regelm.

Status gynaec.: Ca. der vord. Muttermundslippe. Linkes Parametrium strangartig infiltriert. Rechtes Parametrium frei.

Operation 1. X.: Exkochleation und Kauterisation. Kein Paravaginalschnitt. Keine Präparation der Ureteren. Entfernung des Uterus mit den Parametrien. Zurücklassung der Adnexe. Vernähen der Peritonealblätter mit dem Vaginalwundrande. Drainage der Bauchhöhle.

Verlauf: Reaktionslos.

Endresultat: Pat. lebt und ist gesund.

Fall 61. (1. X. 1902.) J. A., 40 J., ledig.

Anamnese: Seit 1 Jahre Blutungen und blutiger Fluor. 8 normale Partus. Afebr. Wb. Menses immer regelmäßig.

Status gynaec.: Ca. der Portio. Links direkter Übergang des Tumor ins Parametrium in Form eines Zapfens. Rechtes Parametrium frei.

Operation 7. X.: Exkochleation und Kauterisation. Linksseitiger Paravaginalschnitt. Präparation beider Ureteren. Entfernung des Uterus mit den Parametrien. Zurücklassen der Adnexe. Vollständige Vernähung der Peritonealwunde. Keine Drainage der Bauchhöhle.

Verlauf: Reaktionslos.

Endresultat: Pat. ist verschollen.

Fall 62. (21. X. 1902.) N. E., 49 J., verh.

Anamnese: Seit 2 Monaten Blutungen. 9 normale Partus. Wb. afebril. Menses immer regelmäßig.

Status gynaec.: Ca. cervicis. Rechtes Parametrium in tot- strangförmig infiltriert. Linkes Parametrium frei.

Operation 27. X.: Exkochleation und Kauterisation. Linkseitiger Paravaginalschnitt. Entfernung des Uterus mit den Parametrien. Zurücklassen der Adnexe. Vernähen der Peritonealwunde. Drainage der Bauchhöhle durch einen Winkel derselben.

Verlauf: Reaktionslos.

Endresultat: Exitus am 2. V. 1903 infolge Rezidivs.

Fall 63. (27. X. 1902.) C. M., 51 J., verh.

Anamnese: Seit 4 Wochen blutiger Fluor. Abmagerung. 10 normale Partus. Wb. afebril. Menses regelmäßig.

Status gynaec.: Ca. der Portio. In beiden Parametrien bleistiftdicke Stränge.

Operation 31. X.: Exkochleation und Kauterisation. Linksseitiger Paravaginalschnitt. Präparation des rechten Ureter. Entfernung des Uterus mit den Parametrien und den linken Adnexen. (Dermoid des linken Ovarium.) Fast vollständige Naht der Peritonealwunde. Keine Drainage.

Verlauf: Cystitis, sonst reaktionslos.

Endresultat: Exitus im Juni 1905 infolge Rezidivs.

Fall 64. (13. XI. 1902.) B. A., 41 J., ledig.

Anamnese: Seit längerer Zeit unregelmäßige Menses. Seit 4 Monaten übelriechender Fluor. 1 normaler Partus, 2 Abortus. Wb. afebril.

Status gynaec.: Ca. der Portio. Im linken Parametrium ein druckempfindlicher Knoten. Rechtes Parametrium diffus infiltriert.

Operation 22. XI.: Kein Paravaginalschnitt. Keine Präparation der Ureteren. Entfernung des Uterus und der Parametrien. (Nicht im Gesunden operiert.) Zurücklassen der Adnexe. Vernähen der Peritonealwunde. Drainage der Bauchhöhle.

Verlauf: Reaktionslos.

Endresultat: Exitus am 1. XI. 1903 infolge Rezidivs.

Fall 65. (16. XI. 1902.) P. K., 38 J., verh.

Anamnese: Seit kurzem Blutungen und Schwächegefühl. Abmagerung. 5 normale Partus, mehrere Abortus. Einmal Curettement. Afebr. Wb. Menses immer regelmäßig.

Status gynaec.: Ca. der Portio. Im rechten Parametrium einige Stränge, links stärkere Infiltration.

Operation 23. XI.: Exkochleation und Kauterisation. Linksseitiger Paravaginalschnitt. Präparation beider Ureteren. Verletzung der Blase, dieselbe wird nicht bemerkt. Entfernung des Uterus mit den Parametrien. Zurücklassen der Adnexe. Quere Vernähung der Peritonealwunde. Keine Drainage.

Verlauf: Blasenscheidenfistel. Später Operation und Verschluß derselben.

Endresultat: Exitus infolge Rezidivs im Jahre 1904.

Fall 66. (2. I. 1903.) F. A., 29 J., ledig.

Anamnese: Seit 6 Monaten Blutungen. Seit 14 Tagen Kreuzschmerzen. 1 normaler Partus. Afebr. Wb. Menses immer regelmäßig.

Status gynaec.: Ca. der Portio. Rechtes Parametrium infiltriert. Linkes Parametrium frei.

Operation 9. I.: Exkochleation und Kauterisation. Linksseitiger Paravaginalschnitt. Präparation des linken Ureter. Resektion des rechten Ureter wegen vollständiger Einbettung desselben im Ca.-Gewebe. So-

fortige Implantation desselben in die Harnblase. Entfernung des Uterus, der Parametrien und eines Stückes des rechten Ureter. Zurücklassen der Adnexe. Quere Vereinigung der Peritonealwunde. Drainage der Peritonealhöhle durch eine Lücke derselben.

Verlauf: Reaktionslos. Implantation des Ureter erfolgreich.

Endresultat: Pat. ist verschollen.

Fall 67. (7. I. 1903.) P. M., 36 J., verh.

Anamnese: Seit 6 Monaten Blutungen. Vor 4 Monaten in einem Privatspitale Curettement. Hierauf sistierten die Blutungen. Seit 6 Wochen neuerliche Blutungen. Kreuzschmerzen. 1 normaler Partus. Afebr. Wb.

Status gynaec.: Ca. der Zervix. Linkes Parametrium starr infiltriert. Rechts hinter dem Uterus ein nußgroßer zystischer Tumor.

Operation 14. I.: Keine Exkochleation. Linksseitiger Paravaginalschnitt. Präparation beider Ureteren. Entfernung des Uterus mit der linken Tube (Pyosalpinx). Wegen vorgeschrittener Infiltration des linken Parametrium wird von einem radikalen Vorgehen Abstand genommen und das infiltrierte parametrane Gewebe zurückgelassen. Quere Vereinigung der Peritonealblätter. Drainage der Peritonealhöhle.

Verlauf: Reaktionslos.

Endresultat: Exitus infolge Rezidivs am 20. XII. 1903.

Fall 68. (19. I. 1903.) D. M., 35 J., verh.

Anamnese: Seit 6 Wochen blutig-wässeriger Fluor. Seit einigen Tagen Kreuzschmerzen. Menses immer regelmäßig.

Status gynaec.: Ca. der Portio. Im linken Parametrium bis an die Beckenwand reichende Stränge. Rechtes Parametrium frei.

Operation 26. I.: Keine Exkochleation. Linksseitiger Paravaginalschnitt. Keine Präparation der Ureteren. Entfernung des Uterus, der Parametrien und der entzündlich veränderten Adnexe. Quere Vereinigung der Peritonealwunde. Drainage durch eine Lücke derselben.

Verlauf: Reaktionslos.

Endresultat: Pat. lebt und ist gesund.

Fall 69. (27. I. 1903.) K. A., 41 J., verh.

Anamnese: Seit 3 Monaten Fluor, der seit kurzem übelriechend ist. Kreuzschmerzen. Öfters Blutungen aus dem Genitale. Seit einigen Tagen größere Blutung. 7 normale Partus. Wb. afebril. Menses früher immer regelmäßig.

Status gynaec.: Ca. der Zervix. Linkes Parametrium mäßig infiltriert, rechtes frei.

Operation 29. I.: Exkochleation und Kauterisation. Kein Paravaginalschnitt. Präparation beider Ureteren. Entfernung des Uterus mit den Parametrien. Zurücklassung der Adnexe. Quere Vereinigung der Peritonealwunde. Drainage durch eine Lücke derselben.

Verlauf: Reaktionslos.

Endresultat: Pat. lebt und ist gesund.

Fall 70. (9. II. 1903.) T. M., 30 J., verh.

Anamnese: Seit 2 Monaten kontinuierliche Blutung. 1 Abortus. Menses früher immer regelmäßig.

Status gynaec.: Ca. der Portio (beginnend). Parametrien frei.

Operation 3. III.: Kein Paravaginalschnitt. Präparation beider Ureteren. Entfernung des Uterus mit den Parametrien. Zurücklassen der Adnexe. Quere Vereinigung der Peritonealwunde. Keine Drainage der Peritonealhöhle.

Verlauf: Reaktionslos.

Endresultat: Pat. lebt und ist gesund.

Fall 71. (2. III. 1903.) Sch. M., 51 J., verh.

Anamnese: Nach zweimonatlicher Menopause seit Oktober 1902 kontinuierliche Blutungen. 2 normale Partus. Afebr. Wb. Menses immer regelmäßig.

Status gynaec.: Ca. der Portio, auf die Vagina übergreifend. Im linken Parametrium knotige Infiltration. Rechtes Parametrium mäßig infiltriert.

Operation 9. III.: Exkochleation und Kauterisation. Wegen allseitig fester Fixation des Uterus scheint der Fall aussichtslos, trotzdem wird die Totalexstirpation versucht. — Linksseitiger Paravaginalschnitt. Präparation beider Ureteren. Entfernung des Uterus mit den Parametrien. Zurücklassen der Adnexe. Quere Vereinigung der Peritonealwunde. Drainage der Bauchhöhle.

Verlauf: Reaktionslos.

Endresultat: Pat. lebt und ist gesund.

Fall 72. (28. III. 1903.) J. M., 38 J., ledig.

Anamnese: Seit längerer Zeit Fluor. Vor 2 Wochen eine Blutung, die einige Tage anhielt. 2 normale Partus. Wb. afebril.

Status gynaec.: Ca. der Portio. Rechtes Parametrium mäßig infiltriert. Links einige Stränge.

Operation 2. IV.: Exkochleation und Kauterisation. Kein Paravaginalschnitt. Präparation beider Ureteren. Entfernung des Uterus mit den Parametrien. Zurücklassen der Adnexe. Quere Vereinigung der Peritonealwunde. Drainage der Peritonealhöhle.

Verlauf: Reaktionslos.

Endresultat: Pat. lebt und ist gesund.

Fall 73. (8. IV. 1903.) J. E., 34 J., verh.

Anamnese: Seit 3 Monaten Blutungen. Seit 2 Wochen Abmagerung. Keine Gravidität. Menses früher immer regelmäßig.

Status gynaec.: Ca. der Portio, auf die vordere Vaginalwand übergreifend. Beide Parametrien strangartig infiltriert.

Operation 16. IV.: Exkochleation und Kauterisation. Linksseitiger Paravaginalschnitt. Präparation beider Ureteren. Entfernung des Uterus mit den Parametrien und den linken Adnexen. Vernähen der Peri-

tonealblätter mit dem Scheidenwundrande. Drainage der Peritonealhöhle.

Verlauf: Reaktionslos.

Endresultat: Exitus infolge Rezidivs am 25. XII. 1903.

Fall 74. (28. IV. 1903.) J. F., 53 J., verh.

Anamnese: Menopause seit 7 Jahren. Seit 4 Wochen Blutung. Seit einem halben Jahre Schmerzen in beiden Unterbauchgegenden und im Kreuze. 1 Partus, spontan, 1 Abortus. Wb. febril.

Status gynaec.: Ca. der Portio. Parametrien frei.

Operation 30. IV.: Exkochleation und Kauterisation. Linksseitiger Paravaginalschnitt. Präparation beider Ureteren. Entfernung des Uterus mit den Parametrien. Zurücklassen der Adnexe. Vernähen des Peritoneum mit dem Scheidenwundrande. Drainage der Peritonealhöhle.

Verlauf: Reaktionslos.

Endresultat: Pat. lebt und ist gesund.

Fall 75. (4. V. 1903.) P. B., 50 J., verh.

Anamnese: Seit einem Jahre unregelmäßige Blutungen. Bis dahin regelmäßig menstruiert. 10 normale Entbindungen. Wb. afebril.

Status gynaec.: Ca. der Portio. Beide Parametrien frei.

Operation 7. V.: Exkochleation und Kauterisation. Linksseitiger Paravaginalschnitt. Keine Präparation der Ureteren. Entfernung des Uterus mit den Parametrien. Zurücklassen der Adnexe. Vernähen des Peritoneum mit dem Vaginalwundrande. Drainage der Peritonealhöhle.

Verlauf: Reaktionslos.

Endresultat: Exitus infolge Rezidivs am 25. IV. 1904.

Fall 76. (16. V. 1903.) J. A., 35 J., verh.

Anamnese: Vor 3 Jahren Adnexbehandlung. Vor 1 Jahre ebenfalls konservative Adnexbehandlung. Seit 14 Tagen Kreuzschmerzen und heftige Blutung. Menses sonst immer regelmäßig. 5 normale Partus, 1 Abortus. Wb. afebril.

Status gynaec.: Ca. der Portio. Links alte parametritische Schwarte. Linkes Parametrium infiltriert.

Operation 28. V.: Keine Exkochleation. Linksseitiger Paravaginalschnitt. Präparation beider Ureteren. Entfernung des Uterus mit den Parametrien. Zurücklassen der Adnexe. Quere, vollständige Vereinigung des Peritoneum.

Verlauf: Cystitis. Stumpfexsudat. Sonst reaktionslos.

Endresultat: Exitus infolge Rezidivs am 21. IX. 1905.

Dreijährige Fälle.

(Operiert in der Zeit von Anfang Juni 1903 bis Anfang Juni 1904.)

Zahl der im genannten Zeitraume an der Klinik und im Ambulatorium beobachteten Fälle 88

Die Operation lehnten ab 6

Von den Operierten sind:

verschollen 0

an interkurrenten Krankheiten gestorben 1
(Fall 85). 81

An den Folgen der Operation gestorben 4
(Fall 88, 89, 99, 111).

Rezidiv 18
(Fall 78, 81, 83, 84, 92, 94, 95, 96, 98, 100, 101, 102. 103, 104, 106, 110, 112, 113).

Inoperabel waren 45
Geheilt Juni 1907 14

Absolutes Heilungsperzent nach 3 Jahren:
A_3 (14 : 81) = 17·2% (Winter II).

Fall 77. (17. VI. 1903.) W. R., 62 J., verh.

Anamnese: Menopause seit 18 Jahren. Seit 3 Monaten Kreuzschmerzen. Seit 6 Wochen geringe Blutungen. 7 normale Partus. Wb. afebril.

Status gynaec: Ca. der Zervix. Parametrien frei.

Operation 25..VI.: Keine Exkochleation. Kein Paravaginalschnitt. Präparation beider Ureteren. Entfernung des Uterus mit den Parametrien und den Adnexen. Vernähen des Peritoneum mit dem Vaginalwundrande. Drainage der Peritonealhöhle.

Verlauf: Bronchitis — sonst reaktionslos.

Endresultat: Pat. lebt und ist gesund.

Fall 78. (11. VII. 1903.) M. Th., 30 J., ledig.

Anamnese: Seit 6 Monaten unregelmäßige Blutungen. 6 normale Partus. 1 Wb. febril. Menses früher immer regelmäßig.

Status gynaec.: Ca. der Portio, auf die Vagina übergreifend. L. Parametrium bis zur Beckenwand infiltriert; r. Parametrium strangförmig infiltriert. Rechtes Lig. sacro-uterinum infiltriert.

Operation 16. VII.: Exkochleation und Kauterisation. Linksseitiger Paravaginalschnitt. Präparation beider Ureteren. Verletzung des rechten Ureter. Entfernung des Uterus mit den Parametrien (nicht im Gesunden). Zurücklassen der Adnexe. Vernähen des Peritoneum mit dem Vaginalwundrande. Drainage der Peritonealhöhle.

Verlauf: Ureterfistel rechts. Rechtsseitige Pyelitis.

Endresultat: Baldiges Rezidiv.

Fall 79. (8. VIII. 1903.) M. J., 40 J., verh.

Anamnese: Patientin trug öfters ein Pessar. Seit 4 Monaten Blutungen, Schmerzen, Abmagerung. 6 normale Partus, einmal febriles Wb. Menses früher immer regelmäßig.

Status gynaec.: Ca. der Zervix. Rechtes Parametrium frei, links einige nicht sehr harte Stränge tastbar.

Operation 12. VIII.: Keine Exkochleation. Linksseitiger Paravaginalschnitt. Präparation beider Ureteren. Entfernung des Uterus mit den Parametrien. Zurücklassen der Adnexe. Vollständige Naht der Peritonealwunde. Keine Drainage der Bauchhöhle.

Verlauf: Reaktionslos.

Endresultat: Pat. lebt und ist gesund.

Fall 80. (10. VIII. 1903.) H. R., 47 J., ledig.

Anamnese: Seit 3 Monaten profuse Blutungen. Abmagerung. 1 spont. Partus. Wb. febril. Menses immer regelmäßig.

Status gynaec.: Ca. der Portio. Parametrien frei.

Operation 14.VIII.: Exkochleation und Kauterisation. Linksseitiger Paravaginalschnitt. Präparation beider Ureteren. Entfernung des Uterus mit den Parametrien und den linken Adnexen. Fixation der Peritonealblätter am Scheidenwundrande. Drainage der Peritonealhöhle.

Verlauf: Reaktionslos.

Endresultat: Pat. lebt und ist gesund.

Fall 81. (24. VIII. 1903.) Qu. M., 47 J., verh.

Anamnese: Seit einigen Wochen Blutungen. 1 normaler Partus, 1 Abortus. Wb. afebril. Menses früher regelmäßig.

Status gynaec.: Ca. der Portio. Linkes Parametrium wenig infiltriert, ebenso das rechte Parametrium.

Operation 26. VIII.: Exkochleation und Kauterisation. Linksseitiger Paravaginalschnitt. Präparation beider Ureteren. Entfernung des Uterus mit den Parametrien. Zurücklassen der Adnexe. Vollständiger Verschluß der Peritonealhöhle.

Verlauf: Cystitis, sonst reaktionslos. Exstirpation eines Rezidives in Form eines Knotens in der vorderen Vaginalwand am 25. VII. 1904.

Endresultat: Exitus an Rezidiv am 4. VII. 1905.

Fall 82. (28. VIII. 1903.) F. P., 47 J., verh.

Anamnese: Seit 1 Jahre trägt Patientin wegen Vorfalles ein Pessar. Seit 1 Monat Schmerzen beim Gehen. Seit 3 Monaten unregelmäßige Blutungen. 3 normale Partus. Wb. febril. 2 febrile Abortus.

Status gynaec.: Ca. der Zervix. Parametrien frei.

Operation 3. IX.: Exkochleation und Kauterisation. Linksseitiger Paravaginalschnitt. Präparation des linken Ureter. Entfernung des Uterus mit den Parametrien. Zurücklassen der Adnexe. Vernähen des Peritoneum mit dem Scheidenwundrande. Drainage der Peritonealhöhle.

Verlauf: Reaktionslos.

Endresultat: Pat. lebt und ist gesund.

Fall 83. (31. VIII. 1903.) H. A., 34 J., ledig.

Anamnese: Seit 2 Wochen anhaltende Blutungen. Seit mehreren Monaten blutig-wässeriger Fluor. 1 normaler Partus. Wb. febril. Menses früher immer regelmäßig.

Status gynaec.: Ca. der Portio. Linkes Parametrium stark infiltriert. Rechtes Parametrium wenig infiltriert.

Operation 5. IX.: Exkochleation und Kauterisation. Linksseitiger Paravaginalschnitt. Präparation beider Ureteren. Entfernung des Uterus mit den Parametrien. Zurücklassen der Adnexe. Vollständige Naht der Peritonealwunde. Keine Drainage.

Verlauf: Reaktionslos.

Endresultat: Exitus infolge Rezidivs am 9. IX. 1905.

Fall 84. (5. IX. 1903.) K. K., 56 J., verh.

Anamnese: Seit 3 Monaten Blutungen. 2 normale Partus. Afebr. Wb. Menses früher immer regelmäßig.

Status gynaec.: Ca. der Portio. Linkes Parametrium namentlich im Lig. sacrouter. infiltriert, rechtes Parametrium frei.

Operation 16. IX.: Keine Exkochleation. Linksseitiger Paravaginalschnitt. Präparation beider Ureteren. Entfernung des Uterus mit den Parametrien. Zurücklassen der Adnexe. Quere Vereinigung der Peritonealwunde. Keine Drainage der Peritonealhöhle.

Verlauf: Reaktionslos.

Endresultat: Exitus am 17. XII. 1904 infolge „Darmkrebs". Wahrscheinlich Rezidiv.

Fall 85. (7. IX. 1903.) S. M., 31 J., verh.

Anamnese: Seit 3 Monaten Blutungen. 4 normale Entbindungen. Wb. afebril. Menses früher immer regelmäßig.

Status gynaec.: Ca. der Portio. Linkes Parametrium verkürzt, nicht infiltriert, rechtes Parametrium frei.

Operation 11. IX.: Exkochleation und Kauterisation. Linksseitiger Paravaginalschnitt. Präparation des linken Ureter. Entfernung des Uterus mit den Parametrien. Zurücklassen der Adnexe. Quere Vereinigung der Peritonealwunde. Keine Drainage der Bauchhöhle.

Verlauf: Reaktionslos.

Endresultat: Exitus am 14. VI. 1905. Keine Obduktion. Todesursache unbekannt. Pat. wurde 3 Monate vor ihrem Tode an der Klinik untersucht und rezidivfrei befunden.

Fall 86. (21. IX. 1903.) H. J., 43 J., verh.

Anamnese: Seit einer Woche blutig-wässeriger Fluor und Kreuzschmerzen. Menses seit längerer Zeit profus, zumeist regelmäßig. Seit 7 Jahren Prolaps. 5 normale Partus. Wb. afebril.

Status gynaec.: Ca. der Portio. Linkes Parametrium verkürzt, das linke Lig. sacro-uterinum knotig infiltriert. Rechtes Parametrium ebenfalls infiltriert.

Operation 23. IX.: Exkochleation und Kauterisation. Linksseitiger Paravaginalschnitt. Präparation der Ureteren. Entfernung des Uterus mit den Parametrien. Zurücklassen der Adnexe. Das infiltrierte linke Lig. sacro-uterinum muß quer durchschnitten werden, so daß der periphere Anteil desselben zurückbleibt. Quere Vereinigung der Peritonealwunde. Keine Drainage der Bauchhöhle.

Verlauf: Reaktionslos.

Endresultat: Pat. lebt und ist gesund.

Fall 87. (25. IX. 1903.) B. M., 72 J., verh.

Anamnese: Seit 24 Jahren Menopause. Seit einer Woche Blutung. 3 normale Partus. Wb. afebril.

Status gynaec.: Ca. der Portio. Parametrien frei.

Operation 3. X.: Keine Exkochleation. Linksseitiger Paravaginalschnitt. Präparation beider Ureteren. Entfernung des Uterus mit

den Parametrien. Zurücklassen der Adnexe. Vollständiger Verschluß der Peritonealhöhle.

Verlauf: Cystitis, sonst reaktionslos.

Endresultat: Pat. lebt und ist gesund.

Fall 88. (2. X. 1903.) Sch. Th., 48 J., verh.

Anamnese: Seit 6 Monaten Blutungen, manchmal sehr profus. Kreuzschmerzen. 12 normale Partus. Wb. afebril. Menses früher immer regelmäßig.

Status gynaec.: Ca. der Portio, auf die Vagina übergreifend. Linkes Parametrium starr, bis an die Beckenwand infiltriert, rechtes Parametrium strangartig infiltriert.

Operation 7. X.: Exkochleation und Kauterisation. Linksseitiger Paravaginalschnitt. Präparation beider Ureteren. Entfernung des Uterus mit den Parametrien. Zurücklassen der Adnexe. Quere Vereinigung der Peritonealwunde. Drainage der Bauchhöhle.

Verlauf: Nach mehreren Tagen Wohlbefindens Eintreten peritonitischer Erscheinungen. Laparotomie in Lokalanästhesie. Als Ausgangspunkt der Peritonitis findet sich eine Abszeßhöhle, in der Gegend des rechten Parametrium. Exitus 1 Tag post laparot.

Obduktionsbefund: Diffuse fibrinös-eitrige Peritonitis, ausgehend von einer Beckenzellgewebseiterung.

Fall 89. (5. X. 1903.) R. E., 61 J., verh.

Anamnese: Seit dem ersten Partus (vor 35 Jahren) Prolapsbeschwerden. Seit 4 Jahren bestehen Ulzerationen am Prolaps. 6 Partus, einmal verschleppte Querlage, einmal Steißlage. Seit 12 Jahren Menopause.

Status gynaec.: Totalprolaps der Vagina. Ca. der vorderen Muttermundslippe. Parametrien beiderseits infiltriert.

Operation 27. X.: Exkochleation und Kauterisation. Kein Paravaginalschnitt. Präparation beider Ureteren. Entfernung des Uterus mit einem großen Teile der Vagina und einem Teile der Parametrien. Die beiderseits starr infiltrierten Parametrien müssen mitten im Infiltrate durchtrennt werden. Zurücklassen der Adnexe. Vollständiger Verschluß der Peritonealhöhle.

Verlauf: Hochgradige jauchige Cystitis. Dekubitus febril. Exitus am 21. Tage post operat.

Obduktionsbefund: Verjauchende, gegen die Peritonealhöhle abgeschlossene Höhle zwischen Rektum und Blase. Dekubitus. Phlegmonöse Entzündung längs der hinteren Fläche des Oberschenkels.

Fall 90. (9. X. 1903.) B. M., 56 J., verh.

Anamnese: Seit 7 Monaten Fluor, seit 3 Monaten Blutungen. Seit 16 Jahren Menopause. 10 normale Partus. Wb. afebril.

Status gynaec.: Ca. der Portio. Rechtes Parametrium infiltriert, im linken einige Stränge.

Operation 30. X.: Keine Exkochleation. Linksseitiger Paravaginalschnitt. Präparation der Ureteren. Entfernung des Uterus mit d

Parametrien. Zurücklassen der Adnexe. Quere Vereinigung der Peritonealwunde. Drainage der Bauchhöhle.

Verlauf: Reaktionslos.

Endresultat: Pat. lebt und ist gesund.

Fall 91. (13. X. 1903.) J. Ch., 39 J., ledig.

Anamnese: Seit 2 Monaten profuse Menses. 7 normale Partus. Wb. afebril.

Status gynaec.: Ca. der Portio, auf die Vagina übergreifend. Im rechten Parametrium einige Stränge, linkes Parametrium frei.

Operation 24. X.: Exkochleation und Kauterisation. Linksseitiger Paravaginalschnitt. Präparation beider Ureteren. Entfernung des Uterus mit den Parametrien. Zurücklassen der Adnexe. Vernähen des Peritoneum mit dem Scheidenwundrande. Drainage der Peritonealhöhle.

Verlauf: Reaktionslos.

Endresultat: Pat. lebt und ist gesund.

Fall 92. (16. X. 1903.) W. R., 43 J., verh.

Anamnese: Seit 3 Wochen Kreuzschmerzen. Abmagerung. Keine Blutungen. Kein Fluor. 4 normale Geburten. Wb. afebril. Menses regelmäßig.

Status gynaec.: Ca. der Portio. Linkes Parametrium starr infiltriert, jedoch nicht bis an die Beckenwand; rechtes Parametrium strangartig infiltriert.

Operation 23. X.: Exkochleation und Kauterisation. Linksseitiger Paravaginalschnitt. Präparation beider Ureteren. Entfernung des Uterus mit den Parametrien. Zurücklassen der Adnexe. Vernähen des Peritoneum mit dem Scheidenwundrande. Drainage der Peritonealhöhle.

Verlauf: Reaktionslos.

Endresultat: Exitus am 31. III. 1905 infolge Rezidivs.

Fall 93. (2. XI. 1903.) B. A., 36 J., verh.

Anamnese: Seit 6 Monaten blutig-wässeriger Fluor. Menses seither unregelmäßig und profus. 1 normaler Partus, 1 Abortus. Wb. afebril. Menses früher immer regelmäßig.

Status gynaec.: Ca. der Portio. Linkes Parametrium frei, im rechten einige Stränge.

Operation 11. XI.: Exkochleation und Kauterisation. Linksseitiger Paravaginalschnitt. Präparation des rechten Ureter. Entfernung des Uterus mit den Parametrien und den Adnexen. Quere Vernähung der Peritonealwunde. Drainage der Peritonealhöhle.

Verlauf: Reaktionslos.

Endresultat: Pat. lebt und ist gesund.

Fall 94. (15. XI. 1903.) S. A., 53 J., verh.

Anamnese: Menopause seit 8 Jahren. Seit 1½ Jahren öfters Blutungen. Seit 6 Wochen Kreuzschmerzen. 5 normale Geburten. Wb. afebril.

Status gynaec.: Ca. der Portio. Rechtes Parametrium ziemlich frei, linkes Parametrium bis an die Beckenwand infiltriert.

Operation 19. XI.: Exkochleation und Kauterisation. Linksseitiger Paravaginalschnitt. Präparation beider Ureteren. Entfernung des Uterus mit den Parametrien. Zurücklassen der Adnexe. Quere Vereinigung der Peritonealwunde. Drainage der Peritonealhöhle.

Verlauf: Reaktionslos.

Endresultat: Exitus am 19. VIII. 1904 infolge Rezidivs.

Fall 95. 25. XI. 1903.: F. M., 49 J., verh.

Anamnese: Seit der letzten Menstruation (vor 4 Wochen) angeblich Blutung. 1 Partus. Puerperium. Wb. afebril. Menses früher immer regelmäßig.

Status gynaec.: Ca. der Portio. Im linken Parametrium einige Stränge, rechtes Parametrium frei.

Operation 26. XI.: Exkochleation und Kauterisation. Linksseitiger Paravaginalschnitt. Präparation des rechten Ureter. Entfernung des Uterus mit den Parametrien. Zurücklassen der Adnexe. Vernähen des Peritoneum mit dem Scheidenwundrande. Drainage der Peritonealhöhle.

Verlauf: Cystitis, sonst reaktionslos.

Endresultat: Exitus am 15. III. 1904 infolge Rezidivs.

Fall 96. (24. XI. 1903.) G. C., 60 J., verh.

Anamnese: Menopause seit 12 Jahren. Vor 3 Jahren durch längere Zeit Fluor. Seit dem Sistieren des Fluor Kreuzschmerzen. Abmagerung. 11 normale Partus. Wb. afebril.

Status gynaec.: Ca. der Portio. Rechtes Parametrium starr bis an die Beckenwand infiltriert. Linkes Parametrium frei.

Operation 27. XI.: Keine Exkochleation. Linksseitiger Paravaginalschnitt. Präparation beider Ureteren. Entfernung des Uterus mit den Parametrien. Zurücklassen der Adnexe. Quere Vereinigung der Peritonealwunde. Keine Drainage der Bauchhöhle.

Verlauf: Reaktionslos.

Endresultat: Stellt sich im April 1907 mit Rezidiv vor.

Fall 97. (7. XII. 1903.) N. Th., 65 J., verh.

Anamnese: Menopause seit 25 Jahren. Seit 2 Monaten blutigwässeriger Fluor. Keine Schmerzen. 13 normale Partus. Wb. afebril.

Status gynaec.: Beginnendes Ca. der Portio. Parametrien frei.

Operation 11. XII.: Keine Exkochleation. Linksseitiger Paravaginalschnitt. Präparation des linken Ureter. Entfernung des Uterus mit den Parametrien. Zurücklassen der Adnexe. Vollständiger Verschluß der Peritonealhöhle.

Verlauf: Reaktionslos.

Endresultat: Pat. lebt und ist gesund.

Fall 98. (22. XII. 1903.) K. A., 49 J., verw.

Anamnese: Seit 1 Jahre unregelmäßige Blutungen. Menses früher immer regelmäßig. 3 normale Partus. Wb. afebril.

Status gynaec.: Ca. der Portio. Beide Parametrien infiltriert.

Operation 29. XII.: Exkochleation und Kauterisation. Linksseitiger Paravaginalschnitt. Präparation beider Ureteren. Entfernung des Uterus mit den Parametrien. Zurücklassen der Adnexe. Vernähen des Peritoneum mit dem Scheidenwundrande. Drainage der Peritonealhöhle.

Verlauf: Reaktionslos.

Endresultat: Exitus infolge Rezidivs im Jahre 1904.

Fall 99. (5. I. 1904.) Sch. Th., 38 J., verh.

Anamnese: Seit einem halben Jahre blutig-wässeriger Fluor. Seit einigen Wochen Schmerzen. 9 normale Partus, 2 Abortus. Wb. afebril.

Status gynaec.: Ca. der Portio. Linkes Parametrium bis an die Beckenwand starr infiltriert; im rechten Parametrium einige Stränge.

Operation 13. I.: Exkochleation und Kauterisation. Linksseitiger Paravaginalschnitt. Präparation beider Ureteren. Entfernung des Uterus mit den Parametrien. Zurücklassen der Adnexe. Quere Vernähung des Peritoneum. Drainage der Peritonealhöhle.

Verlauf: Exitus 17 Tage post operat.

Obduktionsbefund: Frische fibrinös-eitrige Peritonitis infolge Beckenzellgewebseiterung.

Fall 100. (27. I. 1904.) A. R., 35 J., verh.

Anamnese: Seit 6 Monaten Blutungen. 3 normale Partus. Wb. afebril. Menses regelmäßig.

Status gynaec.: Ca. der Portio. Parametrien frei.

Operation 30. I.: Exkochleation und Kauterisation. Linksseitiger Paravaginalschnitt. Präparation beider Ureteren. Entfernung des Uterus mit den Parametrien und den linken Adnexen. Vollständige Naht der Peritonealwunde. Keine Drainage der Bauchhöhle.

Verlauf: Reaktionslos.

Endresultat: Exitus infolge Rezidivs am 27. XII. 1904.

Fall 101. (10. II. 1904.) P. A., 43 J., verw.

Anamnese: Seit 7 Monaten trägt Pat. wegen einer Senkung einen Ring. Seit 7 Wochen Fluor. Vor 4 Wochen eine Blutung. 9 Partus; einmal Forceps. Wb. afebril.

Status gynaec.: Prolapsus vaginae. Ca. der Portio. Parametrien frei.

Operation 18. II.: Exkochleation und Kauterisation. Linksseitiger Paravaginalschnitt. Keine Präparation der Ureteren. Entfernung des Uterus mit den Parametrien und den Adnexen. Vollständiger Peritonealverschluß.

Verlauf: Reaktionslos.

Endresultat: Exitus infolge Rezidivs am 6. VI. 1905.

Fall 102. (27. II. 1904.) P. K., 40 J., verh.

Anamnese: Seit 8 Wochen Fluor, seit 4 Wochen Blutungen. Geringe Abmagerung. 1 normaler Partus. Wb. afebril.

Status gynaec.: Ca. der Portio. Im linken Parametrium einige Stränge; rechtes Parametrium frei.

Operation 1. III.: Exkochleation und Kauterisation. Linksseitiger Paravaginalschnitt. Keine Präparation der Ureteren. Entfernung des Uterus mit den Parametrien. Zurücklassen der Adnexe. Vollständiger Verschluß der Peritonealhöhle. Keine Drainage der Bauchhöhle.

Verlauf: Cystitis, sonst reaktionslos.

Endresultat: Pat. wurde am 5. XI. 1905 mit lokalem Rezidiv im linken Wundwinkel und mit einem doppeltfaustgroßen harten beweglichen Tumor im rechten Unterbauche aufgenommen. Bei einer Probelaparotomie wird auch dieser Tumor als Rezidivtumor erkannt.

Fall 103. (3. III. 1904.) R. R., 36 J., verh.

Anamnese: Seit 2 Jahren profuse Menstruation. Seit 2 Monaten unregelmäßige Blutungen. 7 normale Partus. 2 Abortus. Wb. afebril.

Status gynaec.: Ca. der Portio. Beide Parametrien strangförmig infiltriert.

Operation 5. III.: Exkochleation und Kauterisation. Linksseitiger Paravaginalschnitt. Präparation beider Ureteren. Entfernung des Uterus mit den Parametrien. Zurücklassen der Adnexe. Der linke Ureter wird bei der Ligatur der uterinen Gefäße mitgefaßt und ligiert. Vollständiger Verschluß der Peritonealwunde.

Verlauf: Cystitis. Nekrose des linken Ureter. Ureterfistel. Mit dieser Fistel wird Patientin entlassen.

Endresultat: Ende Jänner 1905 Rezidiv in der Vaginalnarbe.

Fall 104. (7. III. 1904.) P. A., 42 J., verh.

Anamnese: Seit 10 Monaten fleischwasserartiger Fluor. Seit 6 Wochen Kreuzschmerzen. 3 normale Partus. Wb. afebril.

Status gynaec.: Ca. der Portio. Im linken Parametrium einige Stränge, rechts ein bis an die Beckenwand reichendes, bleistiftdickes Infiltrat.

Operation 9. III.: Exkochleation und Kauterisation. Linksseitiger Paravaginalschnitt. Präparation beider Ureteren. Entfernung des Uterus mit den Parametrien. Zurücklassen der Adnexe. Vollkommener Verschluß der Peritonealhöhle.

Verlauf: Vom zweiten Tag post op. an Ileuserscheinungen. Am fünften Tage post op. Laparotomie. Es findet sich bloß starker Meteorismus (postoperative Darmlähmung) ohne besondere pathologische Veränderungen. Weiterer Verlauf reaktionslos. Cystitis.

Endresultat: Exitus infolge Rezidivs Ende 1904.

Fall 105. (22. III. 1904.) Ch. A., 43 J., verh.

Anamnese: Im Jahre 1892 Laparotomie wegen Tuberculosis peritonei. Pat. erholte sich vollständig. Seit 6 Wochen unregelmäßige Blutungen. 2 Partus, einmal Forceps. Wb. afebril.

Status gynaec.: Ca. der Portio. Parametrien frei.

Operation 25. III.: Exkochleation und Kauterisation. Linksseitiger Paravaginalschnitt. Präparation beider Ureteren. Entfernung des Uterus mit den Parametrien. Zurücklassen der Adnexe. Vollständiger Verschluß der Peritonealhöhle.

Verlauf: Cystitis, sonst reaktionslos.

Endresultat: Pat. lebt und ist gesund.

Fall 106. (25. III. 1904.) J. Th., 58 J., verw.

Anamnese: Seit 7 Monaten Blutungen. Seit 6 Wochen kontinuierlicher Blutabgang. 11 normale Partus, 2 Abortus. Afebriles Wb. Menopause seit 8 Jahren.

Status gynaec.: Ca. der Portio, auf die Vagina übergreifend. Beide Parametrien strangförmig infiltriert.

Operation 9. IV.: Exkochleation und Kauterisation. Linksseitiger Paravaginalschnitt. Präparation beider Ureteren. Entfernung des Uterus mit den Parametrien. Zurücklassen der Adnexe. Vollständiger Abschluß der Peritonealhöhle.

Verlauf: Reaktionslos.

Endresultat: Exitus infolge Rezidivs am 10. XII. 1906.

Fall 107. (6. IV. 1904.) L. R., 42 J., verh.

Anamnese: Seit 3 Monaten Blutungen und Kreuzschmerzen. 1 Partus, spontan. Wb. afebril. Menses früher immer regelmäßig.

Status gynaec.: Ca. der Portio. Linkes Parametrium ziemlich frei, im rechten ein bis an die Beckenwand ziehender Strang.

Operation 11. IV.: Exkochleation und Kauterisation. Rechtsseitiger Paravaginalschnitt. Präparation des rechten Ureter, Entfernung des Uterus mit den Parametrien und den linken Adnexen. Vollständiger Verschluß der Peritonealhöhle.

Verlauf: Reaktionslos.

Endresultat: Pat. lebt und ist gesund.

Fall 108. (18. IV. 1904.) H. Th., 51 J., verw.

Anamnese: Im Jahre 1900 Entfernung einer Dermoidzyste per laparotomiam. Seit 6 Monaten blutig-wässeriger Fluor. Kreuz- und Bauchschmerzen, 10 normale Partus, 3 Abortus. Wb. afebril. Seit mehreren Jahren Menopause.

Status gynaec.: Ca. der Portio. Parametrien beiderseits frei.

Operation 21. IV.: Exkochleation und Kauterisation. Linksseitiger Paravaginalschnitt. Keine Präparation der Ureteren. Entfernung des Uterus mit den Parametrien und den rechten Adnexen. Vollständiger Verschluß der Peritonealhöhle.

Verlauf: Reaktionslos.

Endresultat: Pat. lebt und ist gesund.

Fall 109. (28. IV. 1904.) N. M., 57 J. verh.

Anamnese: Seit 10 Wochen blutiger Fluor. Abmagerung. 6 normale Partus. 3 Abortus. Wb. afebril. Seit 4 Jahren Menopause.

Status gynaec.: Ca. der Portio. Beide Parametrien frei.

Operation 29. IV.: Exkochleation und Kauterisation. Linksseitiger Paravaginalschnitt. Keine Präparation der Ureteren. Entfernung des Uterus mit den Parametrien. Zurücklassen der Adnexe. Vollständiger Verschluß der Peritonealhöhle.

Verlauf: Reaktionslos.

Endresultat: Pat. lebt und ist gesund.

Fall 110. (28. IV. 1904.) F. M., 42 J., verw.

Anamnese: Seit 7 Monaten fötider Fluor. 1 Partus, spontan. Wb. afebril. Seit $^3/_4$ Jahren keine Menses.

Status gynaec.: Ca. der Portio. Rechtes Parametrium strangartig infiltriert. Linkes Parametrium anscheinend frei.

Operation 2. V.: Exkochleation und Kauterisation. Linksseitiger Paravaginalschnitt. Präparation beider Ureteren. Entfernung des Uterus mit den Parametrien. Zurücklassen der Adnexe. Vollständiger Verschluß der Peritonealhöhle.

Verlauf: Bronchitis — sonst reaktionslos.

Endresultat: Exitus infolge Rezidivs am 25. III. 1906.

Fall 111. (5. V. 1904.) R. J., 48 J., verh.

Anamnese: Seit 2 Monaten unregelmäßige Blutungen. Kreuzschmerzen. 4 normale Partus. 1 Abortus. Wb. afebril.

Status gynaec.: Ca. der Portio. Rechtes Parametrium breit infiltriert; linkes Parametrium anscheinend frei.

Operation 12. V.: Exkochleation und Kauterisation. Linksseitiger Paravaginalschnitt. Präparation beider Ureteren. Entfernung des Uterus mit den Parametrien. Zurücklassen der Adnexe. Quere Vernähung des Peritoneum. Der Abschluß kann rechts nicht vollständig erreicht werden. Drainage der Bauchhöhle durch die Lücke der Peritonealwunde.

Verlauf: Exitus 5 Tage post op.

Obduktionsbefund: Universelle fibrinös-eiterige Peritonitis.

Fall 112. (6. V. 1904,) R. J., 52 J., verh.

Anamnese: Seit 2 Monaten Blutungen. Menses früher regelmäßig. 7 normale Partus, 1 Abortus. Wb. afebril.

Status gynaec.: Ca. der Portio. Linkes Parametrium starr, bis an die Beckenwand infiltriert, rechtes Parametrium frei.

Operation 17. V.: Exkochleation und Kauterisation. Linksseitiger Paravaginalschnitt. Präparation des rechten Ureter. Entfernung des Uterus mit den Parametrien (nicht im Gesunden!) und der Adnexe (beiderseits alte Pyosalpinxsäcke, welche bei der Operation platzten). Drainage der Peritonealhöhle.

Verlauf: Bronchitis, sonst reaktionslos.

Endresultat: Exitus infolge Rezidivs am 8. IV. 1905.

Fall 113. (24. V. 1904.) P. M., 49 J., verh.

Anamnese: Seit 1 Jahre blutig-wässeriger Fluor. Keine Blutungen. Menses regelmäßig. 9 normale Partus. Wb. afebril.

Status gynaec.: Ca. der Portio. Beide Parametrien teilweise infiltriert.

Operation 30. V.: Exkochleation und Kauterisation. Linksseitiger Paravaginalschnitt. Präparation beider Ureteren. Entfernung des Uterus mit den Parametrien und den linken Adnexen. Vollständiger Abschluß der Peritonealhöhle.

Verlauf: Cystitis, sonst reaktionslos.

Endresultat: Exitus am 25. XI. 1904 infolge Rezidivs.

Zweijährige Fälle.

(Operiert in der Zeit von Anfang Juni 1904 bis Anfang Juni 1905.)

Zahl der im genannten Zeitraume an der Klinik und im Ambulatorium beobachteten Fälle	96	
Die Operation lehnten ab	6	
Von den Operierten sind:		
verschollen . . . . . (Fall 131, 137, 138, 142, 144).	5	
an interkurrenten Krankheiten gestorben . . . (Fall 114, 122, 130, 154).	4	81
An den Folgen der Operation gestorben . . . . (Fall 133, 135, 146, 157).	4	
Rezidiv . . . . . (Fall 115, 116, 119, 120, 123, 129, 134, 140, 141, 145, 147, 148, 149, 151, 152, 156, 159, 160, 162).	19	
Inoperabel waren	41	
Geheilt Juni 1907	17	

Absolutes Heilungsperzent nach 2 Jahren:
A_2 (17 : 81) = 20·9% (Winter II).

Fall 114. (31. V. 1904.) B. A., 53 J., verh.

Anamnese: Seit 9 Jahren Menopause. Seit 4 Wochen Blutungen. Abmagerung. 11 normale Partus. Wb. afebril.

Status gynaec.: Ca. der Portio. Parametrien beiderseits infiltriert, insbesondere links.

Operation 9. VI.: Exkochleation und Kauterisation. Linksseitiger Paravaginalschnitt. Präparation des linken Ureter. Entfernung des Uterus mit den Parametrien. Zurücklassen der Adnexe. Vollständiger Verschluß der Peritonealhöhle.

Verlauf: Reaktionslos.

Endresultat: Exitus infolge Pneumonie. Anfang 1906.

Fall 115. (4. XI. 1904.) W. E., 35 J., verh.

Anamnese: Seit 2 Monaten blutig-wässeriger Fluor. Seit 2 Wochen profuse Blutung. Menses früher immer regelmäßig. 1 normaler Partus. Wb. afebril.

Status gynaec.: Ca. der Portio, auf die Vagina übergreifend. Beide Parametrien infiltriert.

Operation 10. VI.: Exkochleation und Kauterisation. Linksseitiger Paravaginalschnitt. Präparation beider Ureteren. Eröffnung des mit dem Tumor fest verwachsenen Rektum. Verschluß durch Naht. Entfernung des Uterus mit den Parametrien und den linken Adnexen (Pyosalpinx). Vollständiger Verschluß der Peritonealhöhle.

Verlauf: Reaktionslos. Die Rektumnaht hält.

Endresultat: Exitus infolge Rezidivs im Jahre 1905.

Fall 116. (8. VI. 1904.) K. M., 48 J., verh.

Anamnese: Seit 7 Wochen Kreuzschmerzen. Seit 2 Wochen blutig-wässeriger Fluor. 7 normale Partus. Wb. afebril. Menses immer regelmäßig.

Status gynaec.: Ca. der Portio. Parametrien beiderseits infiltriert.

Operation 18. VI.: Exkochleation und Kauterisation. Linksseitiger Paravaginalschnitt. Präparation beider Ureteren. Entfernung des Uterus mit den Parametrien. Zurücklassen der Adnexe. Durchtrennung des linken Ureter, der in Karzinom eingebettet erscheint. Vollständiger Verschluß der Peritonealhöhle.

Verlauf: Cystitis. Linksseitige Ureterfistel.

Endresultat: Wegen baldigen Rezidivs wird von einer Operation der Ureterfistel Abstand genommen. Exitus am 22. X. 1904.

Fall 117. (11. VI. 1904.) U. M., 52 J., verw.

Anamnese: Seit einem halben Jahre blutig-wässeriger Fluor. Abmagerung. Menopause seit einem Jahre. 3 normale Partus. Wochenb. afebril.

Status gynaec.: Ca. der Portio. Im rechten Parametrium strangartige Infiltration. Linkes Parametrium frei.

Operation 22. VI.: Exkochleation und Kauterisation. Linksseitiger Paravaginalschnitt. Präparation beider Ureteren. Entfernung des Uterus mit den Parametrien und den Adnexen. Vollständiger Verschluß der Peritonealhöhle.

Verlauf: Reaktionslos.

Endresultat: Pat. lebt und ist gesund.

Fall 118. (22. VI. 1904.) P. A., 39 J., verh.

Anamnese: Seit 6 Monaten unregelmäßige Blutungen und blutig-wässeriger Fluor. 5 normale Partus. Wb. afebril. Menses früher regelmäßig.

Status gynaec.: Beginnendes Ca. der Portio. Parametrien frei.

Operation 24. VI.: Keine Exkochleation. Linksseitiger Paravaginalschnitt. Präparation beider Ureteren. Entfernung des Uterus mit den Parametrien. Zurücklassen der Adnexe. Vollständiger Verschluß der Peritonealhöhle.

Verlauf: Reaktionslos.

Endresultat: Pat. lebt und ist gesund.

Fall 119. (27. VI. 1904.) U. P., 39 J., verh.

Anamnese: Seit 6 Monaten profuse, aber regelmäßige Menses. 5 normale Partus. Wb. afebril.

Status gynaec.: Ca. der Portio. Parametrien beiderseits infiltriert, besonders links.

Operation 4. VII.: Exkochleation und Kauterisation. Linksseitiger Paravaginalschnitt. Keine Präparation der Ureteren. Entfernung des Uterus mit den Parametrien und den linken Adnexen (kleinzyst. Degen.). Vollständiger Verschluß des Peritoneum.

Verlauf: Reaktionslos.

Endresultat: Exitus infolge Rezidivs am 20. XII. 1904.

Fall 120. (4. VII. 1904.) D. A., 44 J., verh.

Anamnese: Seit 3 Monaten Blutungen und Incontinentia vesicae. 3 normale Partus. Wb. afebril. Menses früher immer regelmäßig.

Status gynaec.: Ca. der Portio. Rechtes Parametrium strangförmig infiltriert. Linkes Parametrium anscheinend frei.

Operation 7. VII.: Exkochleation und Kauterisation. Linksseitiger Paravaginalschnitt. Präparation beider Ureteren. Entfernung des Uterus mit den Parametrien und den rechten Adnexen (zyst. Degen.). Vollständiger Verschluß der Peritonealhöhle.

Verlauf: Heilung des Paravaginalschnittes per sec. — Sonst reaktionslos.

Endresultat: Exitus am 18. I. 1907 infolge Rezidivs.

Fall 121. (4. VII. 1904.) U. M., 51 J., verw.

Anamnese: Menopause seit 2 Jahren. Seit 2 Monaten Blutungen. Seit 2 Wochen Schmerzen im Kreuze und im rechten Unterbauche. 3 normale Partus. Wb. afebril.

Status gynaec.: Ca. der Portio. Parametrien beiderseits starr infiltriert. Operabilität fraglich.

Operation 21. VII.: Exkochleation und Kauterisation. Linksseitiger Paravaginalschnitt. Präparation des linken Ureter. Entfernung des Uterus mit den Parametrien. Zurücklassen der Adnexe. Vollständiger Abschluß der Peritonealhöhle.

Verlauf: Reaktionslos.

Endresultat: Pat. lebt und ist gesund.

Fall 122. (26. VII. 1904.) L. M., 38 J., verh.

Anamnese: Seit 3 Monaten häufige Blutungen. Bis dahin regelmäßige Menses. 2 normale Partus. Wb. afebril.

Status gynaec.: Ca. der Portio. Parametrien beiderseits frei. Pat. leidet laut Befund der int. Klinik außerdem an totaler Adhärenz der rechten Pleura mit Dislokation des Herzens nach rechts, Mitralstenose und Insuffizienz der Aortenklappen.

Operation 28. VII.: Keine Exkochleation. Linksseitiger Paravaginalschnitt. Präparation beider Ureteren. Entfernung des Uterus mit den Parametrien. Zurücklassen der Adnexe. Vollständiger Abschluß der Peritonealhöhle.

Verlauf: Reaktionslos.

Endresultat: Pat. wurde Ende 1904 rezidivfrei befunden. Exitus infolge „Nierenentzündung und Wassersucht" am 10. VIII. 1905.

Fall 123. (29. VII. 1904.) L. M., 24 J., ledig.

Anamnese: Seit 2 Monaten Blutungen und Kreuzschmerzen. Fluor. Kein Partus. Kein Abortus. Menses früher immer regelmäßig.

Status gynaec.: Ca. der Portio. Rechtes Parametrium bis an die Beckenwand infiltriert; im linken ein Strang.

Operation 10. VIII: Exkochleation und Kauterisation. Linksseitiger Paravaginalschnitt. Präparation des linken Ureter. Entfernung des Uterus mit den Parametrien. Zurücklassen der Adnexe. Vollständiger Abschluß der Peritonealhöhle.

Verlauf: Reaktionslos.

Endresultat: Exitus im Jahre 1905 infolge Rezidivs.

Fall 124. (6. VIII. 1904.) R. M., 38 J., verh.

Anamnese: Seit einem Monat blutig-eitriger Fluor. Keine Schmerzen. 11 Partus, einmal Forceps. Wb. afebril. Menses immer regelmäßig.

Status gynaec.: Ca. der Portio. Parametrien beiderseits frei.

Operation 12. VIII.: Exkochleation und Kauterisation. Kein Paravaginalschnitt. Keine Präparation der Ureteren. Entfernung des Uterus mit den Parametrien. Zurücklassen der Adnexe. Vollständiger Abschluß der Peritonealhöhle.

Verlauf: Reaktionslos.

Endresultat: Pat. lebt und ist gesund.

Fall 125. (8. VIII. 1904.) P. K., 48 J., verh.

Anamnese: Seit 1 Jahre Fluor, der seit 2 Wochen übelriechend ist. Menopause seit 2 Jahren. 1 Partus, spontan. Wb. febril.

Status gynaec.: Ca. der Portio, auf die Vagina übergreifend. Beide Parametrien infiltriert.

Operation 17. VIII.: Exkochleation und Kauterisation. Linksseitiger Paravaginalschnitt. Präparation beider Ureteren. Entfernung des Uterus mit den Parametrien. Zurücklassen der Adnexe. Vollständiger Abschluß der Peritonealhöhle.

Verlauf: Reaktionslos.

Endresultat: Pat. lebt und ist gesund.

Fall 126. (18. VIII. 1904.) E. K., 38 J., verh.

Anamnese: Seit 14 Tagen Blutung. Keine Schmerzen. 7 normale Partus. Wb. afebril. Menses immer regelmäßig.

Status gynaec.: Ca. der Portio. Parametrien beiderseits frei.

Operation 20. VIII.: Exkochleation und Kauterisation. Linksseitiger Paravaginalschnitt. Präparation beider Ureteren. Entfernung des Uterus mit den Parametrien. Zurücklassen der Adnexe. Vollständiger Verschluß der Peritonealhöhle.

Verlauf: Reaktionslos.

Endresultat: Pat. lebt und ist gesund.

Fall 127. (30. VIII. 1904.) M. M., 70 J., verh.

Anamnese: Seit 21 Jahren Menopause. Seit 3 Monaten Blutungen und fleischwasserartiger Fluor. 7 normale Partus, 1 Abortus. Wb. afebril.

Status gynaec.: Ca. der Portio. Parametrien beiderseits infiltriert.

Operation 6. IX.: Exkochleation und Kauterisation. Linksseitiger Paravaginalschnitt. Präparation beider Ureteren. Entfernung des Uterus (Pyometra) mit den Parametrien. Zurücklassen der Adnexe. Vollständiger Abschluß der Peritonealhöhle.

Verlauf: Reaktionslos.

Endresultat: Pat. lebt und ist gesund.

Fall 128. (6. IX. 1904.) P. M., 34 J., verh.

Anamnese: Seit 3 Monaten Schmerzen zur Zeit der Menses. Menses seit längerer Zeit sehr profus. 9 normale Partus. Wb. afebril. Menses regelmäßig.

Status gynaec.: Ca. der Zervix. Parametrien beiderseits nicht wesentlich verändert.

Operation 13. IX.: Keine Exkochleation. Kein Paravaginalschnitt. Präparation beider Ureteren. Entfernung des Uterus mit den Parametrien. Zurücklassen der Adnexe. Vollständiger Verschluß des Peritoneum.

Verlauf: Reaktionslos.

Endresultat: Pat. lebt und ist gesund.

Fall 129. (27. IX. 1904.) L. J., 42 J., verh.

Anamnese: Seit 3 Monaten blutig-wässeriger Fluor. Seit einigen Tagen stärkere Blutung. 5 normale Partus. Wb. afebril. Menses immer regelmäßig.

Status gynaec.: Ca. der Portio, auf die Vagina übergreifend. Rechtes Parametrium strangförmig infiltriert. Linkes Parametrium frei.

Operation 29. IX.: Exkochleation und Kauterisation. Linksseitiger Paravaginalschnitt. Präparation beider Ureteren. Entfernung des Uterus mit den Parametrien und den rechten Adnexen (kleines Lithopädion). Vollständiger Abschluß der Peritonealhöhle.

Verlauf: Reaktionslos.

Endresultat: Exitus infolge Rezidivs Ende 1905.

Fall 130. (29. IX. 1904.) J. P., 36 J., verh.

Anamnese: Vorletzte Menstruation ungewöhnlich profus. Nachher eitriger Fluor. Seit der letzten Menstruation (10. IX.) Blutung. 3 normale Partus. Wb. afebril. Menses immer regelmäßig.

Status gynaec.: Ca. der Portio. Rechtes Parametrium leicht infiltriert. Linkes Parametrium ziemlich frei.

Operation 3. X.: Exkochleation und Kauterisation. Linksseitiger Paravaginalschnitt. Keine Präparation der Ureteren. Entfernung des Uterus mit den Parametrien. Zurücklassen der Adnexe. Vollständiger Abschluß der Peritonealhöhle.

Verlauf: Reaktionslos.

Endresultat: Exitus am 28. IX. 1906 infolge Pneumonia crouposa. Die Obduktion ergibt Verkalkung der retroperitonealen Drüsen nach Tuberkulose.

Fall 131. (4. X. 1904.) M. Th., 42 J., verh.

Anamnese: Seit 6 Monaten unregelmäßige Menses. Seit einigen Tagen profuse Blutung. Abmagerung. 6 normale Partus, 3 Abortus (einmal Curettement). Wb. afebril. Menses früher regelmäßig.

Status gynaec.: Ca. der Portio. Rechtes Parametrium breit infiltriert, im linken Parametrium ein kleinfingerdicker Strang.

Operation 7. X.: Exkochleation und Kauterisation. Linksseitiger Paravaginalschnitt. Blasenverletzung, sofortige Naht. Präparation beider Ureteren, die beiderseits in Ca.-Gewebe eingebettet sind. Entfernung des Uterus mit den Parametrien und den Adnexen. Vollständiger Abschluß der Peritonealhöhle.

Verlauf: Reaktionslos. Blasennaht erfolgreich.

Endresultat: Anfang 1906 wird Pat. untersucht und vollständig gesund befunden. Im Jahre 1907 ist Pat. verschollen.

Fall 132. (5. X. 1904.) Z. J., 44 J., verh.

Anamnese: Vor 2 Jahren Laparotomie wegen Ovarialzyste. Seit $1^1/_2$ Jahren Blutungen. Seit einigen Monaten Schmerzen im linken Unterbauche. 3 normale Partus. Wb. afebril.

Status gynaec.: Ca. der Zervix. Linkes Parametrium bis zur Beckenwand infiltriert. Rechtes Parametrium ziemlich frei.

Operation 13. X.: Exkochleation und Kauterisation. Linksseitiger Paravaginalschnitt. Präparation beider Ureteren. Entfernung des Uterus mit den Parametrien und den rechten Adnexen. Vollständiger Verschluß der Peritonealhöhle.

Verlauf: Reaktionslos.

Endresultat: Pat. lebt und ist gesund.

Fall 133. (11. X. 1904.) B. K., 45 J., verw.

Anamnese: Menopause seit 3 Jahren. Seit 6 Monaten Blutungen. 4 normale Partus. Wb. afebril.

Status gynaec.: Ca. der Portio. Parametrien beiderseits strangartig infiltriert.

Operation 15. X.: Exkochleation und Kauterisation. Linksseitiger Paravaginalschnitt. Präparation beider Ureteren. Entfernung des Uterus mit den Parametrien. Zurücklassen der Adnexe. Vollständiger Abschluß der Peritonealhöhle.

Verlauf: Wiederholte Blutungen. Exitus infolge schwerer Anämie am 17. Tage post op.

Obduktionsbefund: Hochgradige Anämie infolge Blutungen aus der linken Art. uterina (vereiterte Thromben). Leberzirrhose. Beckenzellgewebseiterung.

Fall 134. (20. X. 1904.) J. A., 28 J., ledig.

Anamnese: Seit der letzten regelm. Menstruation (15. VIII.) Blutung. Zweimal Tamponade. 2 normale Partus. Wb. afebril.

Status gynaec.: Ca. der Portio. Beide Parametrien strangartig infiltriert.

Operation 26. X.: Exkochleation und Kauterisation. Linksseitiger Paravaginalschnitt. Präparation beider Ureteren. Entfernung des Uterus mit den Parametrien. Zurücklassen der Adnexe. Vollständiger Abschluß der Peritonealhöhle.

Verlauf: Reaktionslos.

Endresultat: Baldiges Rezidiv.

Fall 135. (18. XI. 1904.) R. Th., 36 J., verh.

Anamnese: Seit 4 Monaten unregelmäßige, profuse Blutungen. Schmerzen im Unterbauch. 6 normale Partus, 2 Abortus. Wb. afebril.

Status gynaec.: Ca. der Portio. Das linke Parametrium verkürzt und starr infiltriert. Im rechten Parametrium einige Stränge.

Operation 26. XI.: Exkochleation und Kauterisation. Linksseitiger Paravaginalschnitt. Präparation beider Ureteren. Entfernung des Uterus mit den Parametrien und der rechten Adnexe. Die Besichtigung des Präparates ergibt, daß nicht im Gesunden operiert werden konnte. Quere Naht des Peritoneum.

Verlauf: Exitus infolge Herzkollaps 3 Tage post operationem.

Obduktionsbefund: Hochgradige Degeneration des Herzmuskels. Gummöse Schwielen in der Leber.

Fall 136. (19. XI. 1904.) A. A., 64 J., verw.

Anamnese: Vor 15 Jahren Entfernung eines Zervixpolypen. Seit 14 Jahren Menopause. Seit einem Jahre blutig-wässeriger Fluor. Seit 2 Monaten stärkere Blutungen. 2 normale Partus. Wb. afebril.

Status gynaec.: Ca. der Portio. Im linken Parametrium ein kleinfingerdicker, bis an die Beckenwand reichender Strang.

Operation 30. XI.: Exkochleation und Kauterisation. Linksseitiger Paravaginalschnitt. Präparation des rechten Ureter. Entfernung des Uterus (nach Amputatio cervicis Hemisectio und Enukleation eines Myom) mit den Parametrien. Zurücklassen der Adnexe. Schluß der Peritonealhöhle.

Verlauf: Reaktionslos.

Endresultat: Pat. lebt und ist gesund.

Fall 137. (23. XI. 1904.) P. A., 35 J., verh.

Anamnese: Seit 4 Wochen Schmerzen im Unterbauche und Kreuze. Menses immer unregelmäßig, seit Monaten profus. 1 normaler Partus, 1 Abortus. Wb. afebril.

Status gynaec.: Ca. der Portio. Beide Parametrien starr infiltriert, besonders links.

Operation 26. XI.: Exkochleation und Kauterisation. Linksseitiger Paravaginalschnitt. Präparation beider Ureteren. Entfernung des Uterus mit den Parametrien. Zurücklassen der Adnexe. Vollständiger Verschluß der Peritonealhöhle.

Verlauf: Cystitis, sonst reaktionslos.

Endresultat: Pat. ist verschollen.

Fall 138. (5. XII. 1904.) B. A., 67 J., ledig.

Anamnese: Seit einer Woche Blutung. Menopause seit 18 Jahren. 5 normale Partus; Wb. afebril. Menses immer regelmäßig.

Status gynaec.: Ca. der Portio. Parametrien frei.

Operation 7. XII.: Exkochleation und Kauterisation. Linksseitiger Paravaginalschnitt. Präparation beider Ureteren. Entfernung des Uterus (Pyometra) mit den Parametrien. Zurücklassen der Adnexe. Vollständiger Abschluß der Peritonealhöhle.

Verlauf: Cystitis — sonst reaktionslos.

Endresultat: Im Jänner 1906 wird Patientin untersucht und vollständig gesund befunden. 1907 ist Pat. verschollen.

Fall 139. (12. XII. 1904.) S. K., 61 J., verh.

Anamnese: Seit 15 Jahren Menopause. Seit 3 Monaten heftige Kreuzschmerzen. Seit einer Woche Blutung. 6 normale Partus. Wb. afebril.

Status gynaec.: Ca. der Portio. Parametrien frei.

Operation 14. XII.: Keine Exkochleation. Linksseitiger Paravaginalschnitt. Präparation beider Ureteren. Entfernung des Uterus mit den Parametrien. Zurücklassen der Adnexe. Vollständiger Abschluß der Peritonealhöhle.

Verlauf: Reaktionslos.

Endresultat: Pat. lebt und ist gesund.

Fall 140. (14. XII. 1904.) W. A., 43 J., verh.

Anamnese: Seit 6 Monaten unregelmäßige profuse Blutungen. Kreuzschmerzen. 4 normale Partus. Wb. afebril. Menses früher immer unregelmäßig.

Status gynaec.: Ca. der Portio. Parametrien beiderseits bis zur Beckenwand infiltriert.

Operation 16. XII.: Exkochleation und Kauterisation. Linksseitiger Paravaginalschnitt. Präparation beider Ureteren. Entfernung des Uterus mit den Parametrien, den linken Adnexen und der rechten Tube (alte Entzündung). Vollständiger Abschluß der Peritonealhöhle.

Verlauf: Cystitis — sonst reaktionslos.

Endresultat: Baldiges Rezidiv.

Fall 141. (22. XII. 1904.) P. J., 56 J., verh.

Anamnese: Seit 14 Jahren Menopause. Seit 6 Monaten Blutungen. Abmagerung. 3 normale Partus. 1 Abortus. Wb. afebril.

Status gynaec.: Ca. der Portio. Beide Parametrien starr infiltriert.

Operation 27. XII.: Exkochleation und Kauterisation. Linksseitiger Paravaginalschnitt. Präparation beider Ureteren. Die linke Ureterschlinge ist allseits in Ca. eingebettet. Entfernung des Uterus mit den Parametrien (nicht im Gesunden!). Zurücklassen der Adnexe. Vollständiger Abschluß der Peritonealhöhle.

Verlauf: Cystitis — sonst reaktionslos.

Endresultat: Baldiges Rezidiv.

Fall 142. (5. 1. 1905.) L. A., 34 J., verh.

Anamnese: Seit 3 Monaten Fluor und Blutungen nach dem Koitus. 6 normale Partus. 1 Wb. febril.

Status gynaec.: Ca. der Portio. Parametrien beiderseits frei.

Operation 7. I.: Exkochleation und Kauterisation. Linksseitiger Paravaginalschnitt. Präparation beider Ureteren. Entfernung des Uterus mit den Parametrien. Zurücklassen der Adnexe. Vollständiger Abschluß des Peritoneum.

Verlauf: Reaktionslos.

Endresultat: Pat. ist verschollen.

Fall 143. (9. I. 1905.) Sch. E., 46 J., verh.

Anamnese: Seit 6 Wochen profuse Blutung. 2 normale Partus. Wb. afebril. Menses immer regelmäßig.

Status gynaec.: Ca. der Zervix. Parametrien beiderseits, besonders rechts starr infiltriert. Links vom Uterus ein mannesfaustgroßer Tumor.

Operation 19. I.: Exkochleation und Kauterisation. Linksseitiger Paravaginalschnitt. Präparation beider Ureteren. Entfernung des Uterus mit den Parametrien und den linken Adnexen (Ovarialzyste). Vernähung des Peritoneum mit dem Vaginalwundrande. Drainage der Peritonealhöhle.

Verlauf: Reaktionslos.

Endresultat: Pat. lebt und ist gesund.

Fall 144. (12. I. 1905.) T. A., 49 J., ledig.

Anamnese: Seit 6 Monaten Blutungen. Starke Abmagerung. 1 normaler Partus. Wb. febril.

Status gynaec.: Ca. der Portio, auf die Vagina übergreifend. Parametrien bis an die Beckenwand starr infiltriert.

Operation 16. I.: Exkochleation und Kauterisation. Linksseitiger Paravaginalschnitt. Präparation beider Ureteren. Entfernung des Uterus mit den Parametrien. Zurücklassen der Adnexe. Vollständiger Abschluß der Peritonealhöhle.

Verlauf: Reaktionslos.

Endresultat: Pat. ist verschollen.

Fall 145. (13. I. 1905.) G. M., 54 J., verh.

Anamnese: Seit 1 Monat Blutung und blutig-wässeriger Fluor. Menses noch immer regelmäßig. 9 normale Partus. 1 Abortus. Wb. afebril.

Status gynaec.: Ca. der Portio. Parametrium beiderseits bis an die Beckenwand infiltriert.

Operation 27. I.: Exkochleation und Kauterisation. Linksseitiger Paravaginalschnitt. Präparation der Ureteren beiderseits. Entfernung des Uterus mit den Parametrien. Zurücklassen der Adnexe. Vollständiger Abschluß der Peritonealhöhle.

Verlauf: Reaktionslos.

Endresultat: Exitus infolge Rezidivs am 2. IX. 1905.

Fall 146. (19. I. 1905.) Z. M., 32 J., verh.

Anamnese: Seit 4 Monaten Blutungen. 3 normale Partus, 1 Abortus. Wb. afebril. Menses früher immer regelmäßig.

Status gynaec.: Ca. der Portio. Parametrien beiderseits infiltriert.

Operation 21. I.: Exkochleation und Kauterisation. Linksseitiger Paravaginalschnitt. Präparation beider Ureteren. Entfernung des Uterus mit den Parametrien. Zurücklassen der Adnexe. Vollständiger Verschluß des Peritoneum.

Verlauf: Bald post op. Pleuritis suppurativa. Transferiert auf eine chirurgische Station behufs operativer Behandlung eines Pyopneumothorax. Exitus kurz nach dieser Operation.

Fall 147. (20. I. 1905.) K. A., 38 J., verh.

Anamnese: Seit 8 Monaten Blutungen nach dem Koitus. Fluor. Menses profus, aber immer regelmäßig. Kreuzschmerzen. 10 normale Partus. Wb. afebril.

Status gynaec.: Ca. der Portio. Parametrien vollständig frei.

Operation 23. I.: Keine Exkochleation. Linksseitiger Paravaginalschnitt. Präparation beider Ureteren. Entfernung des Uterus mit den Parametrien. Zurücklassen der Adnexe. Vollständiger Abschluß der Peritonealhöhle.

Verlauf: Reaktionslos.

Endresultat: Im Jahre 1906 wird Pat. vollständig gesund befunden. Anfang 1907 stellt sich Pat. neuerlich vor. Am Übergange der Vulva in die Vagina, dem Paravaginalschnitte entsprechend, findet sich ein ca. erbsengroßer, exulzerierter Knoten. In der linken Inguinalgegend vergrößerte Drüsen. Entfernung des Knotens im Zusammenhange mit den Inguinaldrüsen am 15. II. 1907.

Fall 148. (30. I. 1905.) A. J., 44 J., ledig.

Anamnese: Seit 1 Jahre häufig Blutungen. Seit einigen Tagen stark übelriechender Ausfluß. 9 normale Partus, 2 Abortus. Wb. afebril.

Status gynaec.: Ca. der Portio. Beide Parametrien bis an die Beckenwand infiltriert.

Operation 3. II.: Exkochleation und Kauterisation. Linksseitiger Paravaginalschnitt. Präparation beider Ureteren. Entfernung des Uterus mit den Parametrien (nicht im Gesunden!) und den Adnexen. An beiden Ovarien und am Douglasperitoneum metastatische Knoten. Vollständiger querer Abschluß des Peritoneum.

Verlauf: Reaktionslos.

Endresultat: Baldiges Rezidiv.

Fall 149. (5. II. 1905.) Sch. R., 54 J., verh.

Anamnese: Seit 2 Monaten Blutungen. Seit 3 Monaten Kreuzschmerzen. Menses früher immer regelmäßig. 7 normale Geburten. Wb. afebril.

Status gynaec.: Ca. der Portio. Parametrien beiderseits strangartig infiltriert.

Operation 10. II.: Exkochleation und Kauterisation. Linksseitiger Paravaginalschnitt. Präparation beider Ureteren. Entfernung des Uterus mit den Parametrien. Zurücklassen der Adnexe. Vollständiger Abschluß des Peritoneum.

Verlauf: Cystitis — sonst reaktionslos.

Endresultat: Baldiges Rezidiv.

Fall 150. (18. II. 1905.) F. Ch., 33 J., verh.

Anamnese: Pat. leidet seit Jahren an Adnexbeschwerden und Fluor. Seit 3 Monaten ist der Fluor sehr profus und blutig-wässerig. Menses immer regelmäßig, seit einigen Monaten sehr profus. Keine Blutungen. 1 Partus, spontan. Nachher Parametritis.

Status gynaec.: Ca. der Portio, auf die Vagina übergreifend. Parametrien wenig infiltriert.

Operation 21. II.: Exkochleation und Kauterisation. Linksseitiger Paravaginalschnitt. Präparation beider Ureteren. Entfernung des Uterus mit den Parametrien. Zurücklassen der Adnexe. Vollständiger Abschluß der Peritonealhöhle.

Verlauf: Reaktionslos.

Endresultat: Pat. lebt und ist gesund.

Fall 151. (27. II. 1905.) Sch. F., 60 J., verh.

Anamnese: Seit 12 Jahren Menopause. Seit 5 Wochen eitriger Fluor. Seit 3 Wochen öfters Blutungen. 8 normale Partus, 2 Abortus. Wb. afebril. Menses immer regelmäßig.

Status gynaec.: Ca. der Zervix. Parametrium beiderseits starr bis an die Beckenwand ergriffen.

Operation 1. III.: Keine Exkochleation. Linksseitiger Paravaginalschnitt. Präparation beider Ureteren. Verletzung der Blase. Entfernung des Uterus mit den Parametrien (nicht vollständig im Gesunden!). Vollständiger Abschluß des Peritoneum.

Verlauf: Vesicovaginalfistel — spontane Ausheilung derselben.

Endresultat: Baldiges Rezidiv.

Fall 152. (4. III. 1905.) Sch. M., 41 J., verh.

Anamnese: Seit 2 Monaten einige kurz andauernde Blutungen. Seit 1 Monat Schmerzen im Unterbauche. Starke Abmagerung. 12 normale Partus, der letzte vor 15 Monaten, alle spontan. Wb. afebril.

Status gynaec.: Ca. der Portio. Beide Parametrien strangförmig bis an die Beckenwand infiltriert.

Operation 6. III.: Exkochleation und Kauterisation. Linksseitiger Paravaginalschnitt. Präparation beider Ureteren. Der rechte Ureter ist vollständig im Ca.-Gewebe eingeschlossen. Entfernung des Uterus mit den Parametrien (anscheinend im Gesunden!) und den Adnexen. Vollständiger Abschluß der Peritonealhöhle.

Verlauf: Bronchitis — sonst reaktionslos.

Endresultat: Exitus infolge Rezidivs Ende 1906.

Fall 153. (6. III. 1905.) T. J., 53 J., verw.

Anamnese: Seit 6 Monaten Drängen im Unterleibe und Kreuzschmerzen. Keine Blutungen. Letzte Menses vor 3 Monaten, nachdem sie vorher durch 3 Monate ausgeblieben waren. 4 normale Partus. Wb. afebril.

Status gynaec.: Beginnendes Ca. der Zervix. Parametrien frei.

Operation 15. III.: Keine Exkochleation. Linksseitiger Paravaginalschnitt. Präparation beider Ureteren. Entfernung des Uterus mit den Parametrien. Zurücklassen der Adnexe. Vollständiger Abschluß des Peritoneum.

Verlauf: Cystitis — sonst reaktionslos.

Endresultat: Pat. lebt und ist gesund.

Fall 154. (6. III. 1905.) T. A., 43 J., verw.

Anamnese: Seit 6 Wochen starke Kreuzschmerzen. Seit 4 Wochen starker Fluor. Keine Blutungen. 5 normale Partus. Wb. afebril.

Status gynaec.: Ca. der Zervix. Rechtes Parametrium starr bis an die Beckenwand infiltriert, im linken Parametrium einige Stränge.

Operation 9. III.: Exkochleation und Kauterisation. Linksseitiger Paravaginalschnitt. Präparation beider Ureteren. Blasenverletzung. Sofortige Etagennaht. Entfernung des Uterus mit den Parametrien. Zurücklassen der Adnexe. Vollständiger Abschluß der Peritonealhöhle.

Verlauf: Reaktionslos — Blasennaht geheilt.

Endresultat: Exitus am 1. VIII. 1905 an Pleuritis.

Fall 155. (12. III. 1905.) M. K., 34 J., verh.

Anamnese: Seit 1 Monat Blutung. Seit einigen Jahren Fluor, der seit 1 Monate übelriechend ist. 4 normale Partus. Wb. afebril.

Status gynaec.: Ca. der Portio. Parametrien frei.

Operation 14. III.: Exkochleation und Kauterisation. Linksseitiger Paravaginalschnitt. Präparation beider Ureteren. Entfernung des Uterus mit den Parametrien. Zurücklassen der Adnexe. Vollständiger Abschluß der Peritonealhöhle.

Verlauf: Reaktionslos.

Endresultat: Pat. lebt und ist gesund.

Fall 156. (13. III. 1905.) G. W., 33 J., verh.

Anamnese: Seit 3 Monaten übelriechender Fluor. Menses immer regelmäßig. 3 Partus, spontan. 1 Abortus. Wb. afebril.

Status gynaec.: Ca. der Portio. Rechtes Parametrium in geringerer Ausdehnung, linkes Parametrium breit bis an die Beckenwand infiltriert.

Operation 22. III.: Exkochleation und Kauterisation. Linksseitiger Paravaginalschnitt. Präparation beider Ureteren. Entfernung des Uterus mit den Parametrien und den linken Adnexen. Vollständiger Abschluß der Peritonealhöhle.

Verlauf: Pneumonie — geheilt entlassen.

Endresultat: Baldiges Rezidiv.

Fall 157. (30. III. 1905.) Sch. J., 30 J., ledig.

Anamnese: Seit einigen Monaten profuse Menses und Blutungen. Schmerzen im Unterbauche u. Kreuze. 1 normaler Partus, 1 Abortus. Wb. afebril. Menses früher immer regelmäßig.

Status gynaec.: Ca. der Portio. Parametrien vollständig frei.

Operation 17. IV.: Exkochleation und Kauterisation. Linksseitiger Paravaginalschnitt. Keine Präparation der Ureteren. Entfernung des Uterus mit den Parametrien und den linken Adnexen. (Pyosalpinx — Platzen derselben bei der Entwicklung). Quere Vernähung der Peritonealwunde. Drainage der Peritonealhöhle.

Verlauf: Exitus 5 Tage post op.

Obduktionsbefund: Eitrige Peritonitis (Streptokokken).

Fall 158. (14. IV. 1905.) P. F., 48 J., verh.

Anamnese: Seit 3 Monaten Blutungen und übelriechender Fluor. 3 normale Partus. Wb. afebril.

Status gynaec.: Ca. der Portio. Rechtes Parametrium infiltriert, linkes frei.

Operation 18. IV.: Exkochleation und Kauterisation. Linksseitiger Paravaginalschnitt. Präparation beider Ureteren. Entfernung des Uterus mit den Parametrien. Zurücklassen der Adnexe. Vollständiger Abschluß der Peritonealhöhle.

Verlauf: Reaktionslos.

Endresultat: Pat. lebt und ist gesund.

Fall 159. (15. IV. 1905.) U. M., 44 J., verh.

Anamnese: Seit 4 Monaten Blutungen. Fluor. Kreuzschmerzen. 1 normaler Partus. Wb. afebril.

Status gynaec.: Ca. der Portio. Parametrien frei.

Operation 19. IV.: Exkochleation und Kauterisation. Linksseitiger Paravaginalschnitt. Präparation beider Ureteren. Entfernung des Uterus mit den Parametrien. Zurücklassen der Adnexe. Vollständiger Verschluß der Peritonealhöhle.

Verlauf: Reaktionslos.

Endresultat: Baldiges Rezidiv.

Fall 160. (3. V. 1905.) B. A., 71 J., verh.

Anamnese: Seit 28 Jahren Menopause. Seit 10 Jahren Gebärmuttervorfall. Seit 7 Jahren trägt Pat. einen Ring. Seit 2 Monaten blutigwässeriger Fluor. 5 normale Partus. Wb. afebril.

Status gynaec.: Ca. der Portio. Beide Parametrien strangartig infiltriert.

Operation 15. V.: Exkochleation und Kauterisation. Linksseitiger Paravaginalschnitt. Präparation beider Ureteren. Entfernung des Uterus mit den Parametrien und der rechten Tube (Adhäsionen). Vollständiger Abschluß der Peritonealhöhle.

Verlauf: Bronchitis, sonst reaktionslos.

Endresultat: Baldiges Rezidiv.

Fall 161. (19. V. 1905.) H. C., 54 J., verh.

Anamnese: Menopause seit 2 Jahren. Seit 7 Monaten Blutungen. Kreuzschmerzen, Tenesmus. 5 normale Partus. Wb. afebril.

Status gynaec.: Ca. der Portio, auf die Vagina übergreifend. Beide Parametrien, namentlich das linke, infiltriert.

Operation 24. V.: Exkochleation und Kauterisation. Linksseitiger Paravaginalschnitt. Präparation beider Ureteren. Entfernung des Uterus mit den Parametrien. Zurücklassen der Adnexe. Vollständiger Abschluß der Peritonealhöhle.

Verlauf: Zystitis, sonst reaktionslos.

Endresultat: Pat. lebt und ist gesund.

Fall 162. (25. V. 1905.) S. F., 48 J., verh.

Anamnese: Seit 3 Monaten Schmerzen im Unterbauche und blutig-wässeriger Fluor. Seit 2 Monaten unregelmäßige Blutungen. Kein Partus, kein Abortus.

Status gynaec.: Ca. der Portio. Im linken Parametrium strangförmige Infiltration. Rechtes Parametrium anscheinend frei.

Operation 31. V.: Exkochleation und Kauterisation. Linksseitiger Paravaginalschnitt. Keine Präparation der Ureteren. Entfernung des Uterus mit den Parametrien. Zurücklassen der Adnexe. Vollständiger Verschluß der Peritonealhöhle.

Verlauf: Reaktionslos.

Endresultat: Baldiges Rezidiv.

Einjährige Fälle.

(Operiert in der Zeit von Anfang Juni 1905 bis Anfang Juni 1906.)

Zahl der im genannten Zeitraume an der Klinik und im Ambulatorium beobachteten Fälle 82

Die Operation lehnten ab 4

Zahl der Operierten 49

An den Folgen der Operation gestorben 6
(Fall 170, 174, 188, 195, 208, 210.)

Operabilitätsperzent = 62·8.

Mortalitätsperzent = 12·2.

Fall 163. (29. V. 1905.) D. Th., 45 J., verh.

Anamnese: Seit 3 Jahren unregelmäßige Menses; seit 5 Monaten blutet Pat. ununterbrochen. Vor einem Jahre Endocarditis, seither Herzklopfen. Abmagerung. Kein Partus, kein Abortus.

Status gynaec.: Ca. der Portio. Im linken Parametrium ein Strang. Rechtes Parametrium anscheinend frei.

Operation 6. VI.: Exkochleation und Kauterisation. Linksseitiger Paravaginalschnitt. Präparation beider Ureteren. Entfernung des Uterus mit den Parametrien und den Adnexen. Vollständiger Verschluß der Peritonealhöhle.

Verlauf: Reaktionslos.

Fall 164. (30. V. 1905.) L. J., 44 J., verh.

Anamnese: Seit 2 Monaten Fluor. Keine Blutungen. 1 normaler Partus. Wb. afebril.

Status gynaec.: Ca. der Portio. Parametrien frei.

Operation 7. VI.: Exkochleation und Kauterisation. Linksseitiger Paravaginalschnitt. Präparation beider Ureteren. Entfernung des Uterus mit den Parametrien. Zurücklassen der Adnexe. Vollständiger Abschluß der Peritonealhöhle.

Verlauf: Cystitis, sonst reaktionslos.

Fall 165. (1. VI. 1905.) S. S., 50 J., verw.

Anamnese: Seit 9 Monaten Fluor, seither sistierten die bis dahin regelmäßigen Menses. 5 normale Partus. Wb. afebril.

Status gynaec.: Ca. der Portio, auf die Vagina übergreifend. Beide Parametrien starr bis an die Beckenwand infiltriert.

Operation 5. VI.: Exkochleation und Kauterisation. Linksseitiger Paravaginalschnitt. Präparation beider Ureteren. Durchtrennung des rechten Ureter. Entfernung des Uterus mit den Parametrien. Zurücklassen der Adnexe. Vollständiger Verschluß der Peritonealhöhle.

Verlauf: Rechtsseitige Ureterfistel. Nephrektomie am 25. VII. 1905. Reaktionsloser Verlauf. Geheilt entlassen.

Fall 166. (3. VI. 1905.) S. M., 35 J., verh.

Anamnese: Seit 2 Monaten Blutung. Abmagerung. 4 normale Partus, der letzte vor 14 Monaten. Wb. afebril.

Status gynaec.: Ca. der Portio. Parametrien frei.

Operation 8. VI.: Exkochleation und Kauterisation. Kein Paravaginalschnitt. Präparation beider Ureteren. Entfernung des Uterus (Graviditas II. mens.) mit den Parametrien und den rechten Adnexen. Vollständiger Abschluß der Peritonealhöhle.

Verlauf: Cystitis. Beckenzellgewebseiterung. Perforation eines Abszesses in die Vagina. Geheilt entlassen.

Fall 167. (4. VI. 1905.) D. A., 50 J., verw.

Anamnese: Seit 1 Monat Blutungen. Schmerzen im Unterbauche. Letzte regelmäßige Menses vor 2 Monaten. 3 normale Partus. Wb. afebril.

Status gynaec.: Ca. der Portio. Beide Parametrien frei.

Operation 13. VI.: Exkochleation und Kauterisation. Linksseitiger Paravaginalschnitt. Präparation beider Ureteren. Entfernung des Uterus mit den Parametrien und den rechten Adnexen (entzündl. Tumor). Vollständiger Verschluß der Peritonealhöhle.

Verlauf: Cystitis, sonst reaktionslos.

Fall 168. (13. VI. 1905.) K. M., 50 J., verh.

Anamnese: Seit 3 Monaten unregelmäßige Blutungen. Seit einigen Tagen sehr heftige Schmerzen im Unterbauche. Blasentenesmus. 1 normaler Partus. Wb. afebril.

Status gynaec.: Ca. der Zervix. Infiltration der Parametrien beiderseits. Links vom Uterus ein orangegroßer Adnextumor.

Operation 15. VI.: Exkochleation und Kauterisation. Linksseitiger Paravaginalschnitt. Präparation beider Ureteren. Entfernung des Uterus mit den Parametrien und den linken Adnexen (Pyosalpinx — Platzen derselben bei der Entwicklung). Vollständiger Abschluß der Peritonealhöhle.

Verlauf: Cystitis, sonst reaktionslos.

Fall 169. (29. VI. 1905.) K. A., 42 J., verh.

Anamnese: Seit 2 Monaten Blutungen und blutig-wässeriger Fluor. 3 normale Partus. Wb. afebril. Menses früher immer regelmäßig.

Status gynaec.: Ca. der Zervix, auf die Vagina übergreifend. Das linke Parametrium bis an die Beckenwand infiltriert. Rechtes Parametrium frei.

Operation 1. VII.: Keine Exkochleation. Linksseitiger Paravaginalschnitt. Präparation beider Ureteren. Entfernung des Uterus mit den Parametrien. Zurücklassen der Adnexe. Vollständiger Abschluß der Peritonealhöhle.

Verlauf: Cystitis, sonst reaktionslos.

Fall 170. (4. VII. 1905.) S. M., 56 J., verh.

Anamnese: Seit 1 Jahre unregelmäßige Menses. Seit 6 Monaten sehr häufige Blutabgänge. Abmagerung. 6 normale Partus. Wb. afebril.

Status gynaec.: Ca. der Zervix. Im rechten Parametrium strangförmige Infiltration.

Operation 5. VII.: Exkochleation und Kauterisation. Rechtsseitiger Paravaginalschnitt. Präparation beider Ureteren. Entfernung des Uterus mit den Parametrien und den linken Adnexen (Pyosalpinx). Vollständiger Abschluß der Peritonealhöhle.

Verlauf: Exitus 4 Stunden post op. im Herzkollaps.

Obduktionsbefund: Myo-degeneratio cordis.

Fall 171. (4. VII. 1905.) L. A., 29 J., verh.

Anamnese: Vor 10 Monaten unregelmäßige Blutungen. Vor 9 Monaten Abtragung eines Zervixpolypen, worauf die Blutungen sistierten. Vor 7 Monaten neuerliche Blutungen. Vor 4 Monaten Abortus. Hierauf Wohlbefinden. Seit einigen Tagen neuerlich Blutung und Kreuzschmerzen. Menses früher immer unregelmäßig. 5 Abortus, 1 normaler Partus. Wb. afebril.

Status gynaec.: Ca. der Portio. Parametrien beiderseits infiltriert (bis zur Beckenwand).

Operation 10. VII.: Exkochleation und Kauterisation. Linksseitiger Paravaginalschnitt. Präparation beider Ureteren. Entfernung des Uterus mit den Parametrien. Zurücklassen der Adnexe. Vollständiger Abschluß des Peritoneum.

Verlauf: Reaktionslos.

Fall 172. (5. VII. 1905.) M. M., 55 J., verw.

Anamnese: Seit 3 Monaten unregelmäßige Blutungen. Seit einem Jahre eitriger Fluor. 11 normale Partus. Wb. afebril.

Status gynaec.: Ca. der Portio, weithin auf die Vagina übergreifend. Parametrien strangförmig in geringerer Ausdehnung infiltriert.

Operation 17. VII.: Exkochleation und Kauterisation. Linksseitiger Paravaginalschnitt. Präparation beider Ureteren. Entfernung des Uterus mit den Parametrien. Zurücklassen der Adnexe. Vollständiger Abschluß der Peritonealhöhle.

Verlauf: Cystitis, sonst reaktionslos.

Fall 173. (10. VII. 1905.) Z. Th., 56 J., verh.

Anamnese: Menopause seit 4 Jahren. Seit 3 Monaten Blutungen. 6 normale Partus. Wb. afebril.

Status gynaec.: Ca. der Portio. Linkes Parametrium strangartig infiltriert, rechtes frei.

Operation 19. VII.: Exkochleation und Kauterisation. Linksseitiger Paravaginalschnitt. Präparation beider Ureteren. Entfernung des Uterus mit den Parametrien. Zurücklassen der Adnexe. Vollständiger Abschluß der Peritonealhöhle.

Verlauf: Cystitis, sonst reaktionslos.

Fall 174. (15. VII. 1905.) V. W., 49 J., verh.

Anamnese: Seit 5 Monaten Blutungen. Seit 4 Wochen Kreuzschmerzen. 12 normale Partus. Wb. afebril.

Status gynaec.: Ca. der Portio. Beide Parametrien stark infiltriert.

Operation 20. VII.: Exkochleation und Kauterisation. Linksseitiger Paravaginalschnitt. Präparation beider Ureteren. Entfernung des Uterus mit den Parametrien. Zurücklassen der Adnexe. Vollständiger Abschluß des Peritoneum.

Verlauf: Exitus 34 Tage post op.

Obduktionsbefund: Pyelonephritis — Beckenzellgewebseiterung.

Fall 175. (30. VII. 1905.) B. M., 32 J., verh.

Anamnese: Seit 3 Monaten unregelmäßige Blutungen. Seit 3 Wochen übelriechender Fluor. 5 normale Partus. Wb. afebril.

Status gynaec.: Ca. der Portio. Parametrien vollständig frei.

Operation 11. VIII.: Exkochleation und Kauterisation. Linksseitiger Paravaginalschnitt. Präparation beider Ureteren. Entfernung des Uterus mit den Parametrien. Zurücklassen der Adnexe. Vollständiger Abschluß der Peritonealhöhle.

Verlauf: Reaktionslos.

Fall 176. (21. VIII. 1905.) L. A., 63 J., verw.

Anamnese: Seit 18 Jahren Menopause. Seit 2 Monaten starke Blutungen und blutig-wässeriger Fluor. Kreuzschmerzen. 6 normale Partus. Wb. afebril.

Status gynaec.: Ca. der Portio. Linkes Parametrium infiltriert.

Operation 23. VIII.: Keine Exkochleation. Linksseitiger Paravaginalschnitt. Präparation beider Ureteren. Entfernung des Uterus mit den Parametrien. Zurücklassen der Adnexe. Vollständiger Abschluß der Peritonealhöhle.

Verlauf: Reaktionslos.

Fall 177. (25. VIII. 1905.) P. M., 41 J., verh.

Anamnese: Seit 4 Monaten unregelmäßige Blutungen. 4 normale Partus. Wb. afebril.

Status gynaec.: Ca. der Portio. Parametrium beiderseits leicht infiltriert.

Operation 26. VIII.: Exkochleation und Kauterisation. Linksseitiger Paravaginalschnitt. Präparation beider Ureteren. Entfernung des Uterus mit den Parametrien und der rechten Tube (Hydrosalpinx). Vollständiger Abschluß der Peritonealhöhle.

Verlauf: Reaktionslos.

Fall 178. (4. IX. 1905.) T. A., 53 J., verh.

Anamnese: Seit 4 Monaten unregelmäßige Blutungen. Keine Schmerzen. Menses früher regelmäßig. 9 Partus, zweimal manuelle Lösung der Placenta. Wb. afebril.

Status gynaec.: Ca. der Portio. Beide Parametrien strangförmig infiltriert.

Operation 9. IX.: Exkochleation und Kauterisation. Linksseitiger Paravaginalschnitt. Keine Präparation der Ureteren. Entfernung des Uterus mit den Parametrien und den Adnexen. Vollständiger Abschluß der Peritonealhöhle.

Verlauf: Reaktionslos.

Fall 179. (18. IX. 1905.) Sch. M., 33 J., verh.

Anamnese: Seit 6 Wochen anhaltende Blutung. Seit 2 Wochen heftige Schmerzen im Unterbauche und Kreuze. Menses früher immer regelmäßig. Kein Partus, kein Abortus.

Status gynaec.: Ca. der Portio. Beide Parametrien, besonders das rechte, infiltriert.

Operation 22. IX.: Exkochleation und Kauterisation. Linksseitiger Paravaginalschnitt. Präparation beider Ureteren. Entfernung des Uterus mit den Parametrien. Zurücklassen der Adnexe. Vollständiger Peritonealverschluß.

Verlauf: Cystitis, sonst reaktionslos.

Fall 180. (29. IX. 1905.) M. M., 41 J., verw.

Anamnese: Seit einem Jahre unregelmäßige Blutungen, seit 6 Wochen andauernd Blutung. 6 normale Partus. Wb. afebril. Menses früher immer regelmäßig.

Status gynaec.: Ca. der Portio. Beide Parametrien leicht strangartig infiltriert.

Operation 3. X.: Exkochleation und Kauterisation. Linksseitiger Paravaginalschnitt. Präparation beider Ureteren. Entfernung des Uterus mit den Parametrien. Zurücklassen der Adnexe. Vollständiger Verschluß des Peritoneum

Verlauf: Reaktionslos.

Fall 181. (19. X. 1905.) W. J., 32 J., ledig.

Anamnese: Seit 3 Monaten kontinuierliche Blutung. Menses früher immer regelmäßig. Einmal Graviditas extrauterina. Entfernung der linken Tube.

Status gynaec.: Ca. der Portio. Beide Parametrien weit infiltriert.

Operation 20. X.: Exkochleation und Kauterisation. Linksseitiger Paravaginalschnitt. Präparation beider Ureteren. Dieselben sind beiderseits in Ca.-Gewebe eingebettet. Entfernung des Uterus mit den Parametrien. Zurücklassen der Adnexe. Unvollständiger Peritonealverschluß. Drainage der Peritonealhöhle.

Verlauf: Reaktionslos.

Fall 182. (21. X. 1905.) S. J., 42 J., verh.

Anamnese: Seit 6 Monaten kontinuierliche Blutungen. Menses früher immer regelmäßig. 4 Spontangeburten. Wb. afebril.

Status gynaec.: Ca. der Portio. Rechtes Parametrium frei, im linken Parametrium strangartige Infiltration.

Operation 24. X.: Exkochleation und Kauterisation. Linksseitiger Paravaginalschnitt. Präparation beider Ureteren. Entfernung des Uterus mit den Parametrien. Zurücklassen der Adnexe. Vollständiger Verschluß der Peritonealhöhle.

Verlauf: Cystitis, sonst reaktionslos.

Fall 183. (2. XI. 1905.) H. M., 48 J., ledig.

Anamnese: Seit 6 Monaten Blutungen. Seit 2 Monaten Schmerzen im Unterbauche. Menses früher immer regelmäßig. 5 normale Partus. Wb. afebril.

Status gynaec.: Ca. der Portio. Beide Parametrien strangartig infiltriert.

Operation 18. XI.: Exkochleation und Kauterisation. Linksseitiger Paravaginalschnitt. Präparation beider Ureteren. Entfernung des Uterus mit den Parametrien. Zurücklassen der Adnexe. Vollständiger Abschluß der Peritonealhöhle.

Verlauf: Cystitis, sonst reaktionslos.

Fall 184. (4. XI. 1905.) N. M., 37 J., verh.

Anamnese: Seit 3 Monaten unregelmäßige Blutungen. Menses früher immer regelmäßig. 4 normale Partus. Wb. afebril.

Status gynaec.: Ca. der Portio. Parametrien frei.

Operation 10. XI.: Exkochleation und Kauterisation. Linksseitiger Paravaginalschnitt. Präparation des linken Ureter. Entfernung des Uterus mit den Parametrien. Zurücklassen der Adnexe. Vollständiger Abschluß der Peritonealhöhle.

Verlauf: Cystitis, sonst reaktionslos.

Fall 185. (20. XI. 1905.) M. M., 48 J., verh.

Anamnese: Seit 3 Monaten Blutungen und blutig-wässeriger Fluor. 8 normale Partus. Wb. afebril. Menses früher immer regelmäßig.

Status gynaec.: Ca. der Portio. Parametrien frei.

Operation 25. XI.: Exkochleation und Kauterisation. Linksseitiger Paravaginalschnitt. Präparation beider Ureteren. Entfernung des Uterus (Ut. myomatosus) mit den Parametrien. Zurücklassen der Adnexe. Vollständiger Peritonealverschluß.

Verlauf: Cystitis, sonst reaktionslos.

Fall 186. (25. XI. 1905.) K. A., 37 J., verh.

Anamnese: Seit 6 Monaten unregelmäßige Blutungen und blutig-wässeriger Fluor. 3 normale Partus, 1 Abortus. Wb. afebril. Menses früher immer regelmäßig.

Status gynaec.: Ca. der Portio, auf die Vagina übergreifend. Beide Parametrien infiltriert.

Operation 30. XI.: Exkochleation und Kauterisation. Linksseitiger Paravaginalschnitt. Präparation beider Ureteren, die in Ca.-Gewebe eingebettet erscheinen. Entfernung des Uterus mit den Parametrien. Zurücklassen der Adnexe. Vollständiger Verschluß der Peritonealhöhle.

Verlauf: Cystitis, sonst reaktionslos.

Fall 187. (29. XI. 1905.) F. M., 37 J., verh.

Anamnese: Seit 14 Tagen Blutung. Vorher regelmäßige Menses. 14 normale Partus, 1 Abortus. Wb. afebril.

Status gynaec.: Ca. der Zervix. Parametrien frei.

Operation 6. XII.: Keine Exkochleation. Linksseitiger Paravaginalschnitt. Präparation beider Ureteren. Entfernung des Uterus mit den Parametrien und den Adnexen. Vollständiger Abschluß der Peritonealhöhle.

Verlauf: Cystitis, sonst reaktionslos.

Fall 188. (2. I. 1906.) P. J., 56 J., verh.

Anamnese: Seit 2 Jahren Menopause. Seit 18 Jahren trägt Pat. ein Pessar, ohne es je aus der Vagina entfernt zu haben. Seit 3 Monaten stärkerer Fluor, seit 14 Tagen Blutungen. 1 normaler Partus. Wb. afebril.

Status gynaec.: Entfernung des Pessar. Ca. der Portio. Rechtes Parametrium strangartig bis zur Beckenwand infiltriert, linkes Parametrium etwas infiltriert.

Operation 5. I.: Exkochleation und Kauterisation. Rechtsseitiger Paravaginalschnitt. Präparation des rechten Ureter. Entfernung des Uterus mit den Parametrien. Zurücklassen der Adnexe. Vollständiger Abschluß der Peritonealhöhle.

Verlauf: Exitus 14 Tage post op.

Obduktionsbefund: Lobulärpneumonie — Myo-degeneratio cordis — Marasmus.

Fall 189. (8. I. 1906.) S. A., 31 J., verh.

Anamnese: Vor 10 Jahren Aufrichtung des Uterus in Narkose. Hierauf trug Pat. durch 1 Jahr ein Pessar. Seit 6 Monaten Blutungen und Schmerzen im Unterbauche. 3 normale Partus. Wb. afebril.

Status gynaec.: Ca. der Portio. Parametrien frei. Am Introitus vaginae, hinten, ein haselnußgroßer Knoten.

Operation 12. I.: Exkochleation und Kauterisation. Linksseitiger Paravaginalschnitt. Präparation der Ureteren nicht möglich. Entfernung des Uterus mit den Parametrien. Zurücklassen der Adnexe. Vollständiger Abschluß der Peritonealhöhle.

Verlauf: Reaktionslos.

Fall 190. (9. I. 1906.) F. M., 27 J., ledig.

Anamnese: Seit einem Monate Blutung. Menses früher regelmäßig. 3 normale Partus. Wb. afebril. Phtisis pulmon.

Status gynaec.: Ca. der Portio. Parametrien frei.

Operation 13. I.: Exkochleation und Kauterisation. Linksseitiger Paravaginalschnitt. Präparation beider Ureteren. Zurücklassen der Adnexe. Vollständiger Abschluß der Peritonealhöhle.

Verlauf: Reaktionslos.

Fall 191. (10. I. 1906.) R. F., 59 J., verw.

Anamnese: Seit 8 Jahren Menopause. Seit 5 Monaten unregelmäßige Blutungen und blutig-wässeriger Fluor. Seit 2 Wochen Urinbeschwerden. 3 Partus, spontan. Wb. afebril.

Status gynaec.: Ca. der Portio. An der vorderen Vaginalwandung ein mit dem Tumor an der Portio nicht zusammenhängender, derber, überwalnußgroßer Knoten, der die ganze Urethra einzuscheiden scheint. Parametrien infiltriert.

Operation 15. I.: Exkochleation und Kauterisation. Umschneidung der Urethra. Durchtrennung der Urethra, nahe am Sphincter vesicae, und Entfernung der Corpora cavernosa clitoridis. Linksseitiger Paravaginalschnitt. Präparation der vorderen Vaginalwand. Präparation beider Ureteren. Entfernung des Uterus mit den Parametrien, der vor-

deren Vaginalwandung, der Urethra und der Adnexe. Vollständiger Verschluß der Peritonealhöhle.

Verlauf: Reaktionslos. — Später (3 Monate post op.) Urethralplastik. (Siehe hiezu: Cristofoletti, Wiener klin. Wochenschr. 1907. Nr. 40.)

Fall 192. (22. I. 1906.) M. A., 48 J., verh.

Anamnese: Seit 3 Monaten blutig-wässeriger Fluor und geringe Blutabgänge. 3 normale Partus. Wb. afebril.

Status gynaec.: Ca. der Portio. Parametrien derb infiltriert.

Operation 27. I.: Exkochleation und Kauterisation. Linksseitiger Paravaginalschnitt. Präparation beider Ureteren. Entfernung des Uterus mit den Parametrien. Zurücklassen der Adnexe. Vollständiger Abschluß der Peritonealhöhle.

Verlauf: Cystitis, sonst reaktionslos.

Fall 193. (25. I. 1906.) G. Th., 62 J., verh.

Anamnese: Menopause seit 15 Jahren. Seit einem halben Jahre Blutungen, seit 5 Wochen sind dieselben stärker. 3 normale Partus. Wb. afebril.

Status gynaec.: Ca. der Portio. Parametrien frei.

Operation 31. I.: Exkochleation und Kauterisation. Linksseitiger Paravaginalschnitt. Präparation beider Ureteren. Entfernung des Uterus mit den Parametrien und den Adnexen. Vollständiger Abschluß der Peritonealhöhle.

Verlauf: Reaktionslos.

Fall 194. (29. I. 1906.) H. M., 37 J., verh.

Anamnese: Seit 3 Wochen kontinuierliche Blutung. 7 normale Partus, 1 Abortus. Wb. afebril.

Status gynaec.: Ca. der Portio. Parametrien frei.

Operation 1. II.: Exkochleation und Kauterisation. Linksseitiger Paravaginalschnitt. Präparation beider Ureteren. Entfernung des Uterus mit den Parametrien und den Adnexen. Vollständiger Abschluß der Peritonealhöhle.

Verlauf: Cystitis, sonst reaktionslos.

Fall 195. (30. I. 1906.) E. Ch., 45 J., verh.

Anamnese: Seit 9 Monaten Fluor. Seit einem Monate ist derselbe jauchig, übelriechend. Seit 3 Monaten keine Menses. 11 normale Partus, 4 Abortus. Wb. afebril.

Status gynaec.: Ca. der Portio. Parametrien infiltriert, links bis an die Beckenwand.

Operation 3. II.: Exkochleation und Kauterisation. Linksseitiger Paravaginalschnitt. Präparation beider Ureteren. Entfernung des Uterus mit den Parametrien und den Adnexen. Vollständiger Abschluß der Peritonealhöhle.

Verlauf: Exitus 2 Tage post. op.

Obduktionsbefund: Hochgradige Anämie. Myo-degeneratio cordis. Atherom der Aorta.

Fall 196. (1. II. 1906.) F. W., 32 J., verh.

Anamnese: Seit 4 Monaten blutig-wässeriger Fluor. Menses regelmäßig. 2 normale Partus. Wb. afebril.

Status gynaec.: Ca. der Portio. Parametrien in geringem Maße infiltriert.

Operation 5. II.: Exkochleation und Kauterisation. Linksseitiger Paravaginalschnitt. Präparation beider Ureteren. Entfernung des Uterus mit den Parametrien und den Adnexen. Vollständiger Abschluß der Peritonealhöhle.

Verlauf: Reaktionslos.

Fall 197. (12. II. 1906.) E. B., 49 J., verh.

Anamnese: Seit 3 Jahren spärliche Menses. Seit 6 Wochen blutig-wässeriger Fluor. Seit 8 Tagen profuse Blutung. 5 normale Partus. Wb. afebril. Menses immer unregelmäßig.

Status gynaec.: Ca. der Zervix. Parametrien beiderseits frei.

Operation 14. II.: Exkochleation und Kauterisation. Linksseitiger Paravaginalschnitt. Präparation beider Ureteren. Entfernung des Uterus mit den Parametrien und den Adnexen. Vollständiger Abschluß der Peritonealhöhle.

Verlauf: Reaktionslos.

Fall 198. (13. II. 1906.) F. K., 53 J., verh.

Anamnese: Seit 2 Monaten Blutungen und Schmerzen. Menopause seit 3 Jahren. 10 normale Partus, 1 Abortus. Wb. afebril.

Status gynaec.: Ca. der Portio. Parametrien beiderseits starr infiltriert, besonders links.

Operation 16. II.: Exkochleation und Kauterisation. Linksseitiger Paravaginalschnitt. Präparation beider Ureteren. Entfernung des Uterus mit den Parametrien. Zurücklassen der Adnexe. Verletzung der Blase. Sofortige Etagennaht der Blasenwunde. Vollständiger Abschluß der Peritonealhöhle.

Verlauf: Blasennaht hält. — Reaktionslos.

Fall 199. (22. II. 1906.) B. A., 44 J., verh.

Anamnese: Seit 6 Wochen blutig-wässeriger Fluor. Seit 3 Wochen ist derselbe jauchig. Menses regelmäßig. 5 normale Partus, 2 Abortus. 2 Wb. febril.

Status gynaec.: Ca. der Zervix. Parametrien beiderseits starr infiltriert.

Operation 27. II.: Exkochleation und Kauterisation. Linksseitiger Paravaginalschnitt. Präparation beider Ureteren. Entfernung des Uterus mit den Parametrien und den Adnexen. Vollständiger Abschluß der Peritonealhöhle.

Verlauf: Cystitis, sonst reaktionslos.

Fall 200. (22. II. 1906.) W. Th., 40 J., verh.

Anamnese: Seit einem Jahre Fluor. Seit 2 Monaten Blutungen. Menses regelmäßig. Keine Gravidität.

Status gynaec.: Ca. der Portio. Parametrien weich und dehnbar.

Operation 24. II.: Exkochleation und Kauterisation. Linksseitiger Paravaginalschnitt. Präparation beider Ureteren. Entfernung des Uterus (Ut. bicornis) mit den Parametrien und den Adnexen. Vollständiger Peritonealverschluß.

Verlauf: Cystitis, sonst reaktionslos.

Fall 201. (7. III. 1906.) P. A., 28 J., verh.

Anamnese: Seit 7 Monaten unregelmäßige Blutungen. 1 normaler Partus. Wb. afebril. Seit dem Partus (vor 9 Jahren) Fluor. Menses früher immer regelmäßig.

Status gynaec.: Ca. der Zervix. Parametrien beiderseits starr bis an die Beckenwand infiltriert.

Operation 8. III.: Exkochleation und Kauterisation. Linksseitiger Paravaginalschnitt. Präparation beider Ureteren. Entfernung des Uterus mit den Parametrien. Zurücklassen der Adnexe. Vollständiger Abschluß der Peritonealhöhle.

Verlauf: Cystitis, sonst reaktionslos.

Fall 202. (10. III. 1906.) V. A., 48 J., verh.

Anamnese: Seit 3 Wochen Blutungen. Menopause seit 2 Jahren. 5 normale Partus. 2 Abortus. Wb. afebril.

Status gynaec.: Ca. der Portio. Parametrien beiderseits weich und dehnbar.

Operation 13. III.: Exkochleation und Kauterisation. Linksseitiger Paravaginalschnitt. Keine Präparation der Ureteren. Entfernung des Uterus und der Parametrien. Zurücklassen der Adnexe. Vollständiger Abschluß der Peritonealhöhle.

Verlauf: Reaktionslos.

Fall 203. (18. III. 1906.) J. Th., 52 J., verh.

Anamnese: Seit 6 Wochen Blutungen. Seit einigen Monaten blutig-wässeriger Fluor. Menopause seit 2 Jahren. Kein Partus.

Status gynaec.: Ca. der Portio. Parametrien beiderseits frei.

Operation 23. III.: Exkochleation und Kauterisation. Linksseitiger Paravaginalschnitt. Präparation beider Ureteren. Entfernung des Uterus mit den Parametrien. Zurücklassen der Adnexe. Vollständiger Abschluß der Peritonealhöhle.

Verlauf: Cystitis, sonst reaktionslos.

Fall 204. (22. III. 1906.) K. B., 54 J., verh.

Anamnese: Seit 6 Jahren Menopause. Seit 5 Monaten blutigeitriger Fluor. 11 Partus, 10 spontan, einmal schwierige Extraktion bei Steißlage. Wb. afebril. Während der letzten Gravidität Osteomalacie.

Status gynaec.: Osteomalacische Beckenverengung. Ca. der Portio. Parametrien frei.

Operation 24. III.: Exkochleation und Kauterisation. Linksseitiger Paravaginalschnitt. Präparation beider Ureteren. Entfernung des

Uterus mit den Parametrien und den Adnexen. Vollständiger Abschluß der Peritonealhöhle.

Verlauf: Cystitis, sonst reaktionslos.

Fall 205. (24. III. 1906.) D. A., 49 J., verh.

Anamnese: Seit 3 Monaten unregelmäßige Blutungen. Bis dahin regelmäßige Menses. 3 normale Partus. Wb. afebril.

Status gynaec.: Ca. der Portio. Im rechten Parametrium ein kleinfingerdicker Strang, im linken Parametrium ein starres, fast daumendickes, bis an die Beckenwand reichendes Infiltrat.

Operation 28. III.: Exkochleation und Kauterisation. Linksseitiger Paravaginalschnitt. Präparation beider Ureteren. Entfernung des Uterus mit den Parametrien. Zurücklassen der Adnexe. Vollständiger Abschluß der Peritonealhöhle.

Verlauf: Reaktionslos.

Fall 206. (27. III. 1906.) D. Th., 40 J., verh.

Anamnese: Seit 10 Monaten blutig-wässeriger Fluor und unregelmäßige Blutungen. Menses früher immer regelmäßig. 10 normale Partus, 1 Abortus. Wb. afebril.

Status gynaec.: Ca. der Portio, auf die Vagina übergreifend. Linkes Parametrium frei, rechtes Parametrium infiltriert.

Operation 31. III.: Exkochleation und Kauterisation. Linksseitiger Paravaginalschnitt. Präparation beider Ureteren. Entfernung des Uterus mit den Parametrien und den Adnexen. Vollständiger Verschluß der Peritonealhöhle.

Verlauf: Cystitis, sonst reaktionslos.

Fall 207. (27. III. 1906.) K. B., 65 J., verw.

Anamnese: Seit 15 Jahren Menopause. Seit 2 Monaten unregelmäßige Blutungen. 1 normaler Partus. Wb. afebril.

Status gynaec.: Ca. der Portio. Parametrien beiderseits frei.

Operation 30. III.: Exkochleation und Kauterisation. Linksseitiger Paravaginalschnitt. Präparation beider Ureteren. Entfernung des Uterus mit den Parametrien. Zurücklassen der Adnexe. Vollständiger Abschluß der Peritonealhöhle.

Verlauf: Cystitis, sonst reaktionslos.

Fall 208. (3. IV. 1906.) S. M., 45 J., verw.

Anamnese: Seit 8 Monaten Fluor. Seit 2 Monaten unregelmäßige Blutungen. 2 Partus — Steißlagen. Wb. afebril. Menses früher immer regelmäßig.

Status gynaec.: Ca. der Portio. Parametrien beiderseits bis zur Beckenwand infiltriert.

Operation 5. IV.: Exkochleation und Kauterisation. Linksseitiger Paravaginalschnitt. Präparation beider Ureteren. Entfernung des Uterus mit den Parametrien und den Adnexen. Vollständiger Abschluß der Peritonealhöhle. Während der Operation profuse Blutung aus der rechten Art. uterina.

Verlauf: Exitus 12 Stunden post op.

Obduktionsbefund: Allgemeine Anämie. Myo-degeneratio cordis.

Fall 209. (3. IV. 1906.) K. E., 45 J., verw.

Anamnese: Seit einem Jahre Fluor und Kreuzschmerzen. Seit 1 Monat unregelmäßige Blutungen. 7 normale Partus, 1 Abortus. Wb. afebril. Menses früher immer regelmäßig.

Status gynaec.: Ca. der Portio. Parametrien beiderseits frei.

Operation 6. IV.: Exkochleation und Kauterisation. Linksseitiger Paravaginalschnitt. Präparation beider Ureteren. Entfernung des Uterus mit den Parametrien und den Adnexen. Vollständiger Abschluß der Peritonealhöhle.

Verlauf: Reaktionslos.

Fall 210. (7. V. 1906.) R. M., 47 J., verh.

Anamnese: Seit 5 Monaten profuse Menstruationen und Blutungen. Menses vorher immer regelmäßig. 9 normale Partus. Wb. afebril.

Status gynaec.: Ca. der Portio. Linkes Parametrium und linkes Lig. sacrout. in bedeutendem Maße infiltriert. Rechtes Parametrium anscheinend frei.

Operation 8. V.: Exkochleation und Kauterisation. Linksseitiger Paravaginalschnitt. Präparation beider Ureteren. Entfernung des Uterus mit den Parametrien (nicht im Gesunden!) und der Adnexe. Quere Vernähung der Peritonealwunde. Drainage der Bauchhöhle.

Verlauf: Exitus 2 Stunden post op.

Obduktionsbefund: Hochgradige Myo-degeneratio cordis.

Fall 211. (18. V. 1906.) P. M., 40 J., verw.

Anamnese: Menses früher immer regelmäßig. Seit einigen Monaten blutig-schleimiger Fluor. Seit einigen Tagen Schwierigkeiten beim Urinieren.

Status gynaec.: Ca. der Portio. An der vorderen Vaginalwandung knapp hinter der Urethra ein über haselnußgroßer, nicht beweglicher Knoten, der die ganze vordere Hälfte der Urethra komprimiert. Parametrien beiderseits infiltriert.

Operation 19. V.: Exkochleation und Kauterisation. Umschneidung der Urethra. Entfernung der Corpora cavernosa clitoridis. Durchtrennung der Urethra am Blasenhalse. Präparation der vorderen Vaginalwand. Linksseitiger Paravaginalschnitt. Präparation beider Ureteren. Entfernung des Uterus mit den Parametrien, dem größten Teile der Vagina, der Urethra und den Adnexen. Vollständiger Abschluß der Peritonealhöhle.

Verlauf: Reaktionslos. — Später (2 Monate post op.) Urethralplastik. (Siehe hiezu: Cristofoletti, Wien. klin. Woch. 1907, Nr. 40.)

Fälle des letzten Beobachtungsjahres.

(Operiert in der Zeit von Anfang Juni 1906 bis Anfang Juni 1907.)

Zahl der im genannten Zeitraume an der Klinik und im Ambulatorium beobachteten Fälle 87

Die Operation lehnten ab 2

Operiert wurden 47

Gestorben an den Folgen der Operation 4
(Fall 231, 236, 243, 250).

Operabilitätsperzent = 55·2.

Mortalitätsperzent = 8·5.

Fall 212. (31. V. 1906.) F. A., 47 J., verw.

Anamnese: Seit 5 Monaten unregelmäßige Blutungen und blutig-wässeriger Fluor. Kreuzschmerzen. 12 Partus, einmal manuelle Plazentalösung. Wb. afebril. Menses früher immer regelmäßig.

Status gynaec.: Ca. der Portio. Linkes Parametrium frei, rechtes Parametrium in geringem Grade infiltriert.

Operation 8. VI.: Exkochleation und Kauterisation. Linksseitiger Paravaginalschnitt. Präparation beider Ureteren. Verletzung der Blase. Sofortige Etagennaht der Blasenwunde. Entfernung des Uterus mit den Parametrien und den Adnexen. Vollständiger Verschluß der Peritonealwunde.

Verlauf: Mit kleiner Blasenscheidenfistel geheilt entlassen. Operation, erfolgreicher Schluß dieser Fistel am 31. VIII. 1906.

Fall 213. (30. VI. 1906.) B. M., 33 J., verh.

Anamnese: Seit 7 Monaten nach einem Abortus Fluor. Derselbe ist übelriechend. Seit 3 Wochen Schmerzen im Hypogastrium. Menses schwach, aber regelmäßig, keine Blutungen. 4 normale Partus. Jedesmal febriles Wochenbett. 3 Abortus.

Status gynaec.: Ca. der Zervix. Parametrien beiderseits frei.

Operation 4. VII.: Exkochleation und Kauterisation. Linksseitiger Paravaginalschnitt. Präparation beider Ureteren. Entfernung des Uterus mit den Parametrien und den Adnexen. Vollständiger Abschluß des Peritoneum.

Verlauf: Cystitis, sonst reaktionslos.

Fall 214. (6. VII. 1906.) S. E., 38 J., verh.

Anamnese: Seit 7 Monaten eitriger Fluor, seit 6 Wochen Blutungen post coitum. 2 normale Partus. Wb. afebril.

Status gynaec.: Ca. der Portio. Im linken Parametrium strangartige Infiltration, rechtes Parametrium frei.

Operation 9. VII.: Exkochleation und Kauterisation. Linksseitiger Paravaginalschnitt. Präparation beider Ureteren. Entfernung des Uterus mit den Parametrien und den Adnexen. Vollständiger Abschluß der Peritonealhöhle.

Verlauf: Cystitis, sonst reaktionslos.

Fall 215. (6. VII. 1906.) J. B., 40 J., verh.

Anamnese: Seit 6 Monaten unregelmäßige Menses. Seit 2 Wochen Fluor. 9 normale Partus, 1 Abortus. Wb. afebril.

Status gynaec.: Ca. der Portio. Linkes Parametrium strangförmig bis zur Beckenwand infiltriert, rechtes Parametrium ebenfalls verdickt, jedoch dehnbar.

Operation 11. VII.: Exkochleation und Kauterisation. Linksseitiger Paravaginalschnitt. Präparation beider Ureteren. Entfernung des Uterus mit den Parametrien und den Adnexen. Vollständiger Abschluß der Peritonealhöhle.

Verlauf: Reaktionslos.

Fall 216. (11. VII. 1906.) G. J., 38 J., verh.

Anamnese: Seit 8 Tagen im Anschluß an die letzte Menstruation Blutung. Menses immer regelmäßig. 7 normale Partus. Wb. afebril.

Status gynaec.: Ca. der Portio. Parametrien beiderseits frei.

Operation 13. VII.: Exkochleation und Kauterisation. Linksseitiger Paravaginalschnitt. Präparation beider Ureteren. Entfernung des Uterus mit den Parametrien und den Adnexen. Vollständiger Verschluß der Peritonealhöhle.

Verlauf: Reaktionslos.

Fall 217. (12. VII. 1906.) Sch. A., 45 J., verh.

Anamnese: Seit 1 Jahre Fluor, seit 3 Monaten ist derselbe blutig-wässerig und übelriechend. Menses immer regelmäßig. 4 normale Partus. Wb. afebril.

Status gynaec.: Ca. der Portio. Parametrien beiderseits bis an die Beckenwand infiltriert.

Operation 18. VII.: Exkochleation und Kauterisation. Linksseitiger Paravaginalschnitt. Präparation beider Ureteren. Entfernung des Uterus mit den Parametrien. Zurücklassen der Adnexe. Vollständiger Verschluß der Peritonealhöhle.

Verlauf: Cystitis, sonst reaktionslos.

Fall 218. (20. VII. 1906.) N. B., 45 J., verh.

Anamnese: Seit 4 Jahren trägt Patientin wegen Prolaps ein Pessar. Gestern wurde das Pessar von einem Arzte entfernt und dabei der Tumor entdeckt. Seit 2 Jahren keine Menses, keine Blutungen, aber blutig-wässeriger Fluor. 5 normale Partus, 2 Abortus. Wb. afebril.

Status gynaec.: Ca. der Portio. Parametrien beiderseits frei.

Operation 23. VII.: Exkochleation und Kauterisation. Linksseitiger Paravaginalschnitt. Präparation beider Ureteren. Entfernung des Uterus mit den Parametrien und den Adnexen. Vollständiger Abschluß der Peritonealhöhle.

Verlauf: Cystitis, sonst reaktionslos.

Fall 219. (1. VIII. 1906.) L. K., 43 J., verh.

Anamnese: Letzte Menses vor 3 Monaten. Seither Fluor und vorübergehend Blutungen. 4 normale Partus. Wb. afebril.

Status gynaec.: Ca. der Portio. Rechtes Parametrium strangartig starr infiltriert, linkes Parametrium in geringem Grade infiltriert.

Operation 13. VIII.: Exkochleation und Kauterisation. Linksseitiger Paravaginalschnitt. Präparation beider Ureteren (beiderseits in

Ca. eingebettet). Entfernung des Uterus mit den Parametrien und den Adnexen. Vollständiger Abschluß der Peritonealhöhle.

Verlauf: Cystitis. — Thrombophlebitis in der rechten unteren Extremität. — Geheilt entlassen.

Fall 220. (1. VIII. 1906.) W. C., 49 J., verw.

Anamnese: Seit 5 Monaten Fluor; derselbe ist stark übelriechend. 2 normale Partus. Wb. afebril. Menses regelmäßig.

Status gynaec.: Ca. der Portio, auf die Vagina übergreifend. Beide Parametrien strangartig infiltriert.

Operation 17. VIII.: Exkochleation und Kauterisation. Linksseitiger Paravaginalschnitt. Präparation beider Ureteren. Dieselben sind beiderseits in Ca.-Gewebe eingebettet. Entfernung des Uterus mit den Parametrien und den Adnexen. Vollständiger Verschluß der Peritonealhöhle.

Verlauf: Cystitis, sonst reaktionslos.

Fall 221. (1. VIII. 1906.) G. Th., 35 J., verh.

Anamnese: Seit 10 Monaten unregelmäßige Blutungen. 1 normaler Partus, 1 Abortus. Wb. afebril. Menses früher immer regelmäßig.

Status gynaec.: Ca. der Portio, auf die Vagina übergreifend. Linkes Parametrium frei, rechtes Parametrium infiltriert.

Operation 11. VIII.: Exkochleation und Kauterisation. Linksseitiger Paravaginalschnitt. Präparation beider Ureteren. Entfernung des Uterus mit den Parametrien und den Adnexen. Vollständiger Verschluß der Peritonealhöhle.

Verlauf: Reaktionslos.

Fall 222. (3. VIII. 1906.) K. A., 30 J., verh.

Anamnese: Seit 8 Monaten Fluor und sehr profuse Menses. Seit 6 Wochen kontinuierliche Blutung. 2 normale Partus. Wb. afebril.

Status gynaec.: Ca. der Portio. Parametrien beiderseits frei.

Operation 20. VIII.: Exkochleation und Kauterisation. Linksseitiger Paravaginalschnitt. Präparation beider Ureteren. Entfernung des Uterus mit den Parametrien und den Adnexen. Vollständiger Abschluß der Peritonealhöhle.

Verlauf: Reaktionslos.

Fall 223. (11. VIII. 1906.) P. A., 53 J., verh.

Anamnese: Seit 1 Jahre Fluor. Derselbe ist seit einer Woche übelriechend. Einigemale kurzdauernde atypische Blutabgänge. 4 normale Partus. Wb. afebril.

Status gynaec.: Ca. der Portio. Parametrien beiderseits frei.

Operation 21. VIII.: Exkochleation und Kauterisation. Linksseitiger Paravaginalschnitt. Präparation beider Ureteren. Entfernung des Uterus mit den Parametrien und den Adnexen. Vollständiger Abschluß der Peritonealhöhle.

Verlauf: Cystitis, sonst reaktionslos.

Fall 224. (14. VIII. 1906.) R. J., 46 J., verw.

Anamnese: Menopause seit 3 Jahren. Seit 4 Monaten unregelmäßige Blutungen und Fluor. 7 normale Partus. Wb. afebril.

Status gynaec.: Ca. der Portio. Beide Parametrien strangartig infiltriert.

Operation 23. VIII.: Exkochleation und Kauterisation. Linksseitiger Paravaginalschnitt. Präparation beider Ureteren. Entfernung des Uterus mit den Parametrien. Zurücklassen der Adnexe. Verletzung der Blase, welche sofort durch Etagennähte geschlossen wird. Vollständiger Verschluß der Peritonealhöhle.

Verlauf: Blasennaht hält. — Reaktionsloser Verlauf.

Fall 225. (20. VIII. 1906.) P. J., 40 J., verh.

Anamnese: Seit 4 Monaten fast ununterbrochen Blutabgänge. Keine Schmerzen. 6 normale Partus. Wb. afebril.

Status gynaec.: Ca. der Portio. Parametrien beiderseits frei.

Operation 28. VIII.: Exkochleation und Kauterisation. Linksseitiger Paravaginalschnitt. Präparation beider Ureteren. Entfernung des Uterus mit den Parametrien und den Adnexen. Vollständiger Abschluß der Peritonealhöhle.

Verlauf: Reaktionslos.

Fall 226. (10. IX. 1906.) B. B., 50 J., verh.

Anamnese: Seit einem Jahre Blutungen. Vor 6 Jahren Abtragung eines Polypen. Menopause seit 4 Jahren.

Status gynaec.: Ca. der Zervix. Beide Parametrien starr bis an die Beckenwand infiltriert.

Operation 13. IX.: Exkochleation und Kauterisation. Linksseitiger Paravaginalschnitt. Präparation beider Ureteren. Der linke Ureter erscheint vollständig von Ca.-Gewebe umschlossen. Entfernung des Uterus mit den Parametrien und den Adnexen. Vollständiger Abschluß der Peritonealhöhle.

Verlauf: Cystitis, sonst reaktionslos.

Fall 227. (18. IX. 1906.) Sch. W., 63 J., verw.

Anamnese: Bis zum 52. Lebensjahre regelmäßige Menses. Vom 52. bis zum 58. Lebensjahre Menopause. Vor 5 Jahren traten ohne besondere Beschwerden Blutabgänge auf, die häufig ein vierwöchentliches Intervall einhielten. Seit einigen Monaten ist dieses Intervall kürzer. Niemals Fluor. 2 normale Partus. Wb. afebril.

Status gynaec.: Ca. der Portio. Parametrien beiderseits infiltriert.

Operation 21. IX.: Exkochleation und Kauterisation. Linksseitiger Paravaginalschnitt. Präparation beider Ureteren. Entfernung des Uterus mit den Parametrien (nicht im Gesunden!) und der Adnexe. Vollständiger Verschluß der Peritonealhöhle.

Verlauf: Reaktionslos.

Fall 228. (22. IX. 1906.) D. B., 41 J., verh.

Anamnese: Seit 2 Wochen Kreuzschmerzen. Kein Fluor, keine Blutungen. Menses regelmäßig. 4 normale Partus. Wb. afebril.

Status gynaec.: Ca. der Zervix. Parametrien beiderseits frei.

Operation 25. IX.: Keine Exkochleation. Linksseitiger Paravaginalschnitt. Präparation beider Ureteren. Entfernung des Uterus mit den Parametrien und den Adnexen. Vollständiger Abschluß der Peritonealhöhle.

Verlauf: Reaktionslos.

Fall 229. (26. IX. 1906.) G. J., 37 J., verw.

Anamnese: Seit 4 Monaten unregelmäßige und profuse Menses. Kreuzschmerzen. Fluor. 3 Partus, spontan. Wb. afebril.

Status gynaec.: Ca. der Portio. Linkes Parametrium vorgeschritten infiltriert, rechtes Parametrium frei.

Operation 2. X.: Exkochleation und Kauterisation. Linksseitiger Paravaginalschnitt. Präparation beider Ureteren. Entfernung des Uterus mit den Parametrien und den Adnexen. Vollständiger Abschluß der Peritonealhöhle.

Verlauf: Reaktionslos.

Fall 230. (2. X. 1906.) Sch. A., 61 J., verh.

Anamnese: Seit 10 Jahren Menopause. Seit 3 Monaten blutigwässeriger Fluor und Blutungen. Schmerzen in beiden Unterbauchgegenden. 6 normale Partus. Wb. afebril.

Status gynaec.: Ca. der Zervix, weit auf die Vagina übergreifend. Parametrien beiderseits infiltriert.

Operation 10. X.: Exkochleation und Kauterisation. Linksseitiger Paravaginalschnitt. Präparation beider Ureteren. Entfernung des Uterus mit den Parametrien (nicht im Gesunden!) und der Adnexe. Vollständiger Abschluß der Peritonealhöhle.

Verlauf: Cystitis, sonst reaktionslos.

Fall 231. (2. X. 1906.) P. K., 29 J., ledig.

Anamnese: Seit einem Jahre unregelmäßige Blutungen. Menses bis dahin regelmäßig. 4 normale Partus. Wb. afebril.

Status gynaec.: Ca. der Portio. Beide Parametrien, besonders links infiltriert.

Operation 5. X.: Exkochleation und Kauterisation. Linksseitiger Paravaginalschnitt. Präparation beider Ureteren. Entfernung des Uterus mit den Parametrien und den Adnexen. Vollständiger Abschluß der Peritonealhöhle.

Verlauf: Exitus $1^1/_2$ Stunden post op.

Obduktionsbefund: Allgem. Anämie. — Myo-degeneratio cordis.

Fall 232. (22. X. 1906.) K. C., 52 J., verh.

Anamnese: Seit 3 Jahren Menopause. Seit 4 Monaten Blutungen und blutig-wässeriger Fluor. 1 Partus, spontan. Wb. afebril.

Status gynaec.: Ca. der Zervix. Parametrien beiderseits frei.

Operation 29. X.: Exkochleation und Kauterisation. Linksseitiger Paravaginalschnitt. Präparation beider Ureteren. Entfernung des Uterus mit den Parametrien. Zurücklassen der Adnexe. Vollständiger Abschluß der Peritonealhöhle.

Verlauf: Reaktionslos.

Fall 233. (22. X. 1906.) Z. A., 46 J., verw.

Anamnese: Seit 5 Monaten im Anschlusse an die letzte regelmäßige Menstruation blutiger Fluor. Seit einigen Wochen Kreuzschmerzen. 3 normale Partus. Wb. afebril.

Status gynaec.: Ca. der Portio. Beide Parametrien infiltriert.

Operation 30. X.: Exkochleation und Kauterisation. Linksseitiger Paravaginalschnitt. Präparation beider Ureteren. Entfernung des Uterus mit den Parametrien und den Adnexen. Vollständiger Abschluß der Peritonealhöhle.

Verlauf: Cystitis, sonst reaktionslos.

Fall 234. (6. XI. 1906.) G. E., 53 J., verw.

Anamnese: Seit 4 Jahren Menopause. Seit 2 Jahren häufig wiederkehrende Blutungen und übelriechender Fluor. 1 Partus, manuelle Plazentalösung. Wb. afebril.

Status gynaec.: Ca. der Portio, auf die Vagina übergreifend. Linkes Parametrium strangartig infiltriert.

Operation 8. XI.: Keine Exkochleation. Linksseitiger Paravaginalschnitt. Präparation beider Ureteren. Entfernung des Uterus mit den Parametrien. Zurücklassen der Adnexe. Vollständiger Abschluß der Peritonealhöhle.

Verlauf: Reaktionslos.

Fall 235. (22. XI. 1906.) H. F., 33 J., verh.

Anamnese: Seit 6 Wochen Schmerzen im Unterbauche und im Kreuze. 12 normale Partus. Wb. afebril.

Status gynaec.: Ca. der Portio. Parametrien beiderseits frei.

Operation 28. XI.: Exkochleation und Kauterisation. Linksseitiger Paravaginalschnitt. Präparation beider Ureteren. Entfernung des Uterus mit den Parametrien und den Adnexen. Vollständiger Verschluß der Peritonealhöhle.

Verlauf: Cystitis, sonst reaktionslos.

Fall 236. (24. XI. 1906.) K. K., 52 J., verh.

Anamnese: Seit einem Monat unregelmäßige Blutungen. Letzte regelmäßige Menstruation vor 3 Monaten. 3 normale Partus, 1 Abortus. Wb. afebril.

Status gynaec.: Ca. der Zervix. Beide Parametrien bis an die Beckenwand infiltriert.

Operation 29. XI.: Exkochleation und Kauterisation. Linksseitiger Paravaginalschnitt. Undeutliche Darstellung des Ureter. Entfernung des Uterus mit den Parametrien. Zurücklassen der Adnexe. Vollständiger Abschluß der Peritonealhöhle.

Verlauf: Exitus 16 Tage post op.

Obduktionsbefund: Zirkumskripte Peritonitis. Beckenzellgewebsentzündung. Anämie. Lobulärpneumonie.

Fall 237. (27. XI. 1906.) D. J., 33 J., verh.

Anamnese: Seit 6 Monaten Blutungen und blutig-wässeriger Fluor. 13 normale Partus. Wb. afebril.

Status gynaec.: Ca. der Portio. Linkes Parametrium strangförmig, rechtes Parametrium in geringem Maße infiltriert.

Operation 4. XII.: Exkochleation und Kauterisation. Linksseitiger Paravaginalschnitt. Präparation beider Ureteren. Entfernung des Uterus mit den Parametrien und den Adnexen. Vollständiger Verschluß der Peritonealhöhle.

Verlauf: Cystitis, sonst reaktionslos.

Fall 238. (20. XII. 1906.) B. M., 42 J., verh.

Anamnese: Seit 14 Tagen im Anschlusse an die letzte Menstruation blutig-wässeriger Fluor und Blutabgänge. 1 Partus, spontan. Wb. afebril.

Status gynaec.: Ca. der Portio. Rechtes Parametrium infiltriert, linkes Parametrium frei.

Operation 22. XII.: Keine Exkochleation. Linksseitiger Paravaginalschnitt. Präparation beider Ureteren. Entfernung des Uterus mit den Parametrien und den Adnexen. Vollständiger Abschluß der Peritonealhöhle.

Verlauf: Reaktionslos.

Fall 239. (31. XII. 1906.) G. F., 35 J., verh.

Anamnese: Seit 3 Monaten, im Anschlusse an die letzte regelmäßige Menstruation Blutungen und blutig-wässeriger Fluor. 1 Partus, spontan, Wb. afebril. Während desselben wegen Blutung Curettement.

Status gynaec.: Ca. der Portio. Parametrien beiderseits frei.

Operation 4. I. 1907: Exkochleation und Kauterisation. Linksseitiger Paravaginalschnitt. Präparation beider Ureteren. Entfernung des Uterus mit den Parametrien und den Adnexen. Vollständiger Abschluß der Peritonealhöhle.

Verlauf: Reaktionslos.

Fall 240. (2. I. 1907.) D. A., 50 J., verh.

Anamnese: Seit 3 Jahren übelriechender Fluor. Seit 1 Monat unregelmäßige Blutungen. Bis vor 4 Monaten regelmäßige Menses. 4 normale Partus. Wb. afebril.

Status gynaec.: Ca. der Portio. Beide Parametrien teilweise infiltriert.

Operation 9. I.: Keine Exkochleation. Linksseitiger Paravaginalschnitt. Präparation beider Ureteren. Entfernung des Uterus mit den Parametrien. Zurücklassen der Adnexe. Vollständiger Abschluß der Peritonealhöhle.

Verlauf: Cystitis, sonst reaktionslos.

Fall 241. (3. I. 1907.) V. H., 56 J., verh.

Anamnese: Seit 4 Monaten Blutungen post coitum. Menopause seit 6 Jahren. 2 normale Partus. Wb. afebril.

Status gynaec.: Ca. der Portio. Parametrien nicht wesentlich verändert.

Operation 9. I.: Exkochleation und Kauterisation. Linksseitiger Paravaginalschnitt. Präparation beider Ureteren. Entfernung des Uterus (Ut. myomatosus) mit den Parametrien. Zurücklassen der Adnexe. Vollständiger Abschluß der Peritonealhöhle.

Verlauf: Cystitis, sonst reaktionslos.

Fall 242. (5. I. 1907.) S. T., 54 J., verh.

Anamnese: Seit 6 Monaten Menopause. Seither Kreuzschmerzen. Seit 2 Wochen eitriger Fluor. Keine Blutungen. 11 Partus, einmal Forceps. Wb. afebril.

Status gynaec.: Ca. der Portio. Parametrien in geringem Grade infiltriert.

Operation 16. I.: Exkochleation und Kauterisation. Linksseitiger Paravaginalschnitt. Präparation beider Ureteren. Entfernung des Uterus mit den Parametrien. Zurücklassen der Adnexe. Vollständiger Abschluß der Peritonealhöhle.

Verlauf: Reaktionslos.

Fall 243. (7. I. 1907.) K. J., 54 J., verw.

Anamnese: Seit 4 Jahren Menopause. Seit 2 Monaten Blutungen aus dem Genitale und fötider Fluor. 7 normale Partus. Wb. afebril.

Status gynaec.: Ca. der Zervix. Beide Parametrien infiltriert.

Operation 15. I.: Exkochleation und Kauterisation. Linksseitiger Paravaginalschnitt. Präparation beider Ureteren. Entfernung des Uterus mit den Parametrien. Zurücklassen der Adnexe. Vollständiger Abschluß der Peritonealhöhle.

Verlauf: Exitus 10 Stunden post op.

Obduktionsbefund: Allgemeine Anämie mäßigen Grades. Allgemeine Adipositas. Fettherz.

Fall 244. (7. I. 1907.) G. E., 44 J., verh.

Anamnese: Seit 4 Jahren Menopause. Seit 5 Monaten profuser Fluor. Seit 1 Monat ist derselbe blutig-wässerig. Keine Gravidität.

Status gynaec.: Ca. der Portio. Beide Parametrien strangartig infiltriert.

Operation 26. I.: Exkochleation und Kauterisation. Linksseitiger Paravaginalschnitt. Präparation beider Ureteren. Entfernung des Uterus mit den Parametrien. Zurücklassen der Adnexe. Vollständiger Abschluß der Peritonealhöhle.

Verlauf: Reaktionslos.

Fall 245. (29. I. 1907.) W. M., 78 J., verw.

Anamnese: Seit 30 Jahren Menopause. Seit 5 Monaten Blutungen mäßigen Grades. 2 normale Partus. Wb. afebril.

Status gynaec.: Ca. der Portio. Parametrien frei.

Operation 13. II.: Keine Exkochleation. Linksseitiger Paravaginalschnitt. Präparation beider Ureteren. Entfernung des Uterus mit den Parametrien. Zurücklassen der Adnexe. Vollständiger Verschluß der Peritonealhöhle.

Verlauf: Heilung des Paravaginalschnittes p. s. — sonst reaktionslos.

Fall 246. (30. I. 1907.) C. F., 39 J., verh.

Anamnese: Seit 1 Monate Blutungen. Menses bis dahin regelmäßig. 6 normale Partus. Wb. afebril.

Status gynaec.: Ca. der Portio. Rechtes Parametrium diffus infiltriert, linkes frei.

Operation 5. II.: Exkochleation und Kauterisation. Linksseitiger Paravaginalschnitt. Präparation beider Ureteren. Entfernung des Uterus mit den Parametrien. Zurücklassen der Adnexe. Vollständiger Abschluß der Peritonealhöhle.

Verlauf: Reaktionslos.

Fall 247. (19. II. 1907.) F. E., 42 J., verh.

Anamnese: Seit 6 Wochen konstante Blutung. Menses vorher regelmäßig. 1 Abortus. Verlauf afebril.

Status gynaec.: Ca. der Portio. Beide Parametrien in geringem Grade strangartig infiltriert.

Operation 19. II.: Exkochleation und Kauterisation. Linksseitiger Paravaginalschnitt. Präparation beider Ureteren. Entfernung des Uterus mit den Parametrien. Zurücklassen der Adnexe. Vollständiger Abschluß der Peritonealhöhle.

Verlauf: Zweimal profuse Nachblutung aus der rechten Art. uterina infolge Vereiterung des Thrombus. Stillung der Blutung durch Tamponade. Geheilt entlassen.

Fall 248. (20. II. 1907.) H. M., 32 J., verh.

Anamnese: Vor 1 Jahre Curettement wegen Blutungen. Seit 2 Monaten neuerliche Blutungen. 1 Abortus. Verlauf afebril.

Status gynaec.: Ca. der Portio, auf die Vagina übergreifend. Linkes Parametrium in geringem Grade infiltriert, rechtes frei.

Operation 1. III.: Exkochleation und Kauterisation. Linksseitiger Paravaginalschnitt. Präparation beider Ureteren. Verletzung des linken Ureter. Entfernung des Uterus mit den Parametrien. Zurücklassen der Adnexe. Vollständiger Abschluß der Peritonealhöhle.

Verlauf: Linksseitige Ureterfistel. Erfolgreiche Implantation des Ureter in die Blase am 13. IV. 1907 (per laparotomiam sec. Witzel). Die Inspektion ergibt Ureterenverdoppelung beiderseits!

Fall 249. (26. II. 1907.) R. K., 38 J., verh.

Anamnese: Seit 3 Monaten Blutungen und eitriger Fluor. Menses früher immer regelmäßig. 9 normale Partus, 2 Abortus. Wb. afebril.

Status gynaec.: Ca. der Portio. Rechtes Parametrium strangförmig infiltriert.

Operation 2. III.: Exkochleation und Kauterisation. Linksseitiger Paravaginalschnitt. Präparation beider Ureteren. Entfernung des Uterus mit den Parametrien. Vollständiger Abschluß der Peritonealhöhle.

Verlauf: Reaktionslos.

Fall 250. (5. III. 1907.) H. J., 62 J., verh.

Anamnese: Seit 7 Jahren Menopause. Seit 6 Monaten blutig-schleimiger Fluor. Seit 3 Tagen profuse Blutung. 8 normale Partus, 1 Abortus. Wb. afebril.

Status gynaec.: Ca. der Portio. Parametrien beiderseits frei.

Operation 14. III.: Keine Exkochleation. Linksseitiger Paravaginalschnitt. Präparation beider Ureteren. Entfernung des Uterus mit den Parametrien und den Adnexen. Vollständiger Abschluß der Peritonealhöhle.

Verlauf: Exitus 12 Tage post op.

Obduktionsbefund: Beckenzellgewebseiterung.

Fall 251. (5. III. 1907.) S. V., 39 J., verw.

Anamnese: Seit 2 Jahren Fluor. Seit einigen Wochen ist derselbe übelriechend. Keine Blutungen. Menses immer regelmäßig. Ein Abortus.

Status gynaec.: Ca. der Portio. Parametrien frei.

Operation 12. III.: Exkochleation und Kauterisation. Linksseitiger Paravaginalschnitt. Präparation beider Ureteren. Entfernung des Uterus mit den Parametrien und den Adnexen. Vollständiger Abschluß der Peritonealhöhle.

Verlauf: Cystitis, sonst reaktionslos.

Fall 252. (28. III. 1907.) S. J., 42 J., verw.

Anamnese: Seit 4 Wochen blutiger Fluor. Menses immer regelmäßig. 1 normaler Partus. Wb. afebril.

Status gynaec.: Ca. der Portio. Parametrien frei.

Operation 29. III.: Keine Exkochleation. Linksseitiger Paravaginalschnitt. Präparation beider Ureteren. Entfernung des Uterus mit den Parametrien. Zurücklassen der Adnexe. Vollständiger Verschluß der Peritonealhöhle.

Verlauf: Cystitis, sonst reaktionslos.

Fall 253. (10. IV. 1907.) A. M., 45 J., verh.

Anamnese: Letzte regelmäßige Menstruation vor 5 Monaten. Seither unregelmäßige Blutungen. 1 Partus, spontan. Wb. afebril.

Status gynaec.: Ca. der Portio. Parametrien beiderseits frei.

Operation 17. IV.: Exkochleation und Kauterisation. Linksseitiger Paravaginalschnitt. Präparation beider Ureteren. Entfernung des Uterus mit den Parametrien. Zurücklassen der Adnexe. Vollständiger Abschluß der Peritonealhöhle.

Verlauf: Reaktionslos.

Fall 254. (25. IV. 1907.) B. L., 56 J., verw.

Anamnese: Seit einer Woche blutig-schleimiger Fluor. Menopause seit 8 Jahren. 10 normale Partus. Wb. afebril.

Status gynaec.: Ca. der Zervix. Parametrien frei.

Operation 27. IV.: Keine Exkochleation. Linksseitiger Paravaginalschnitt. Präparation beider Ureteren. Verletzung des Rektum. Sofortige Naht. Entfernung des Uterus mit den Parametrien. Zurücklassen der Adnexe. Vollständiger Abschluß der Peritonealhöhle.

Verlauf: Reaktionslos. — Rektumnaht hält.

Fall 255. (12. V. 1907.) E. K., 51 J., verh.

Anamnese: Menopause seit 4 Jahren. Seit 2 Monaten unregelmäßige Blutungen. 8 normale Partus. Wb. afebril.

Status gynaec.: Ca. der Portio. Rechtes Parametrium infiltriert, linkes Parametrium frei.

Operation 15. V.: Keine Exkochleation. Rechtsseitiger Paravaginalschnitt. Präparation beider Ureteren. Entfernung des Uterus mit den Parametrien. Zurücklassen der Adnexe. Vollständiger Verschluß der Peritonealhöhle.

Verlauf: Reaktionslos.

Fall 256. (17. V. 1907.) F. A., 31 J., verh.

Anamnese: Seit 1 Woche Blutung. 3 normale Partus. Wb. afebril. Menses früher immer regelmäßig.

Status gynaec.: Ca. der Portio. Parametrien frei.

Operation 18. V.: Exkochleation und Kauterisation. Linksseitiger Paravaginalschnitt. Präparation beider Ureteren. Entfernung des Uterus mit den Parametrien. Zurücklassen der Adnexe. Vollständiger Verschluß der Peritonealhöhle.

Verlauf: Am zehnten Tage nach einer profusen Darmblutung, die durch Opium und Gelatineklysmen zum Stillstande gebracht wird, auf eigenes Verlangen gegen Revers in häusliche Pflege entlassen.

Fall 257. (20. V. 1907.) B. R., 35 J., verh.

Anamnese: Seit 3 Monaten unregelmäßige Blutungen. Menses vorher immer regelmäßig. 6 normale Partus. Wb. afebril.

Status gynaec.: Ca. der Portio. Beide Parametrien strangförmig infiltriert.

Operation 22. V.: Exkochleation und Kauterisation. Linksseitiger Paravaginalschnitt. Präparation beider Ureteren. Entfernung des Uterus mit den Parametrien und den Adnexen. Vollständiger Abschluß der Peritonealhöhle.

Verlauf: Reaktionslos.

Fall 258. (24. V. 1907.) H. R., 41 J., verh.

Anamnese: Seit 2 Monaten Blutungen und blutig-wässeriger Fluor. Menses bis dahin regelmäßig. 5 normale Partus. Wb. afebril.

Status gynaec.: Ca. der Portio. Parametrien beiderseits frei.

Operation 27. V.: Exkochleation und Kauterisation. Linksseitiger Paravaginalschnitt. Präparation beider Ureteren. Entfernung des Uterus mit den Parametrien. Zurücklassen der Adnexe. Vollständiger Abschluß der Peritonealhöhle.

Verlauf: Reaktionslos.

Kapitel IX.

Schlußbemerkungen.

Wenn wir die Vorteile des abdominalen Weges und die des vaginalen Weges gegen einander abwägen wollen, so kommen außer der Exstirpation des Uterus, die auf beiden Wegen gleich leicht und sicher möglich ist, noch drei Tatsachen zur Erwägung: erstens die Entfernung der Drüsen, zweitens die der Parametrien und drittens die der Scheide. Die Entfernung der Drüsen ist nur von oben möglich. Für die Entfernung der Parametrien dürften die beiden Wege sich die Wagschale halten und für die möglichst ausgiebige Exzision der Scheide und Vulva muß wohl dem Wege von unten der Vorzug eingeräumt werden.

Da nun der Wert der Drüsenentfernung auch von Seite der Anhänger des abdominalen Weges bereits fast allerorts für zweifelhaft erklärt wird, so scheint mir der vaginale Weg den oben festgelegten Gesichtspunkten zufolge gewiß nicht hinter dem abdominalen zurückstehen zu müssen.

Bezüglich der Drüsenausräumung ist der von mir seinerzeit geforderte Beweis, es müßten gerade die Fälle von karzinomatösen Drüsen bei fünfjähriger Beobachtung rezidivfrei befunden werden, um die Berechtigung der abdominalen Totalexstirpation zu ergeben, bis jetzt nicht erbracht. Auf der anderen Seite liegt der Gegenbeweis, daß alle Fälle von zurückgelassenen Karzinomdrüsen rezidiv werden müßten, nicht vor. Bleibt also der Beweis der Überlegenheit der abdominalen Totalexstirpation bezüglich der Ausräumung der Parametrien.

Schindler wies nach, daß von 24 Fällen mit karzinomatösen Parametrien nach 1—5jähriger Beobachtung 16 rezidiv geworden (also mehr als die Hälfte). Von 22 Fällen abdominaler Totalexstirpation, deren Parametrien karzinomatös gefunden

wurden, waren nach 5 Jahren nach Abzug der primär Verstorbenen und der Verschollenen nur noch 2 rezidivfrei und 13 rezidiv.

Man kann also sagen, daß nicht nur die Fälle mit karzinomatösen Drüsen, sondern auch die Fälle mit karzinomatösen Parametrien nach abdominaler Totalexstirpation innerhalb eines Zeitraumes von 5 Jahren fast alle rezidiv geworden sind.

Man hat durch das Studium der Rezidive nach abdominaler und vaginaler Operation den Nachweis geliefert, daß die Entfernung der Parametrien vom Abdomen her keine größere Sicherheit biete als von der Vagina aus. Franz führte 12 Rezidivoperationen aus; drei Fälle kamen nach vaginaler, die übrigen nach abdominaler Totalexstirpation zur Beobachtung. In allen Fällen saßen die Rezidive in der Scheide oder im Parametrium. Darunter fanden sich auch Rezidive nach abdominaler Operation bei klinisch freien Parametrien.

Daß der abdominale Weg eine größere Sicherheit bezüglich der Entfernung der Parametrien biete, geht aus diesen sehr eingehenden Untersuchungen nicht hervor.

Von den Mitteilungen über Dauererfolge der erweiterten abdominalen Totalexstirpation betreffen die meisten zu kleine Zahlen, um aus ihnen Schlüsse ziehen zu können, andererseits liegen von Operateuren mit größeren Zahlen nur diese, nicht aber die klinischen Belege vor, welche eine brauchbare Vergleichsbasis gestatten. Nur die Mitteilungen Schindler's[1]) über die von v. Rosthorn in Graz operierten Fälle würden allen Bedingungen einer brauchbaren Statistik entsprechen, wenn die Zahlen etwas übersichtlicher geordnet wären.

Wertheim schätzt den Gewinn, der mit der abdominalen Exstirpation gegenüber der vaginalen erzielt werden wird, für Wien auf mindestens das fünffache, d. i. die absolute Heilungszahl wird nach Wertheim ungefähr fünfmal so groß sein als die mit der vaginalen Uterusexstirpation erzielte.[2])

Diese Voraussetzung traf zu für den Vergleich der abdominalen Methode mit der alten einfachen Methode der vaginalen Totalexstirpation bei enger Indikation. Für die erweiterte vaginale Totalexstirpation besteht sie nicht mehr zu Recht.

[1]) Schindler, Mon. f. Geb. u. Gyn., Bd. 23. (Siehe dazu Seite 78 dieser Arbeit.)

[2]) Verhandl. d. deutsch. Ges. f. Gyn., Bd. 10, S. 606.

Außer dem Vorwurfe der beschränkten Möglichkeit der Entfernung der Parametrien, welcher gegen die vaginale Operation erhoben wurde, hat man von gewichtiger Seite auch den Vorwurf der größeren Gefahr von Verletzungen, besonders der Ureteren ausgesprochen. Olshausen, ein Anhänger der vaginalen Operation, glaubt besonders aus diesem Grunde die vaginale Methode durch die abdominale ersetzen zu müssen. Die Vergleiche meiner diesbezüglichen Zahlen mit denen der Resultate bei Laparotomie werden wohl auch diesen Einwand zunichte machen.

Während Jahre hindurch der Streit dahin ging, ob vaginal oder abdominal operiert werden solle, ist jetzt die Frage die, welche Fälle besser vaginal und welche besser abdominal angegangen werden sollen. Die Abgrenzung der Operationsgebiete wird die Aufgabe der nächsten Jahre sein.

Es scheint mir verfrüht, heute schon mit diesbezüglichen Vorschlägen hervorzutreten. Hier heißt es, wie überall in der Medizin, ruhig beobachten, Material und Erfahrungen sammeln und nie mit vorgefaßten Meinungen an die Lösung einer Aufgabe heranzutreten. Deshalb habe ich mich bemüht, in möglichster Schlichtheit meine Erfahrungen niederzulegen.

Ich bin nicht ganz der Überzeugung, ob meine Ausführungen imstande sein werden, den Siegeslauf der abdominalen Operation bei Kollumkrebs schon derzeit abzulenken. Aber als Dokument für spätere Zeiten und für spätere Arbeiter auf diesem Gebiete möchte ich diese Seiten angesehen wissen, damit man sich erinnere, daß neben der mit Recht zu so hoher Anerkennung gekommenen abdominalen Karzinomoperation auch die vaginale Methode nicht stehen geblieben, sich zeitgemäß reformiert und verbessert hat, und schon jetzt mit ihren ersten Resultaten fünfjähriger Beobachtung, in denen alle die Fehler enthalten sind, denen eine neue Methode in bezug auf Indikationsstellung und Technik naturgemäß unterworfen ist, sich nicht zu scheuen braucht, neben der abdominalen Methode den Kampf aufzunehmen mit einem der furchtbarsten Feinde des weiblichen Geschlechtes.

Nicht als Gegner sollten die Anhänger der verschiedenen Methoden in diesem Kampfe auftreten, sondern als Freunde und Bundesgenossen. Getrennt marschieren und vereint schlagen, das sei ihr Wahlspruch.

Und zum Schlusse noch ein Mahnwort an unsere Kollegen, die praktischen Ärzte:

„Die Zukunft der chirurgischen Behandlung des Uteruskrebses liegt nicht in möglichst ausgedehnter, sondern in möglichst früh vorgenommener Operation.“ Dieser Satz Winter's war von jeher der Schlußsatz aller Abhandlungen über Karzinomoperationen und an diesem Schlußsatze haben alle die großartigen operativen Bestrebungen der acht Jahre, die seitdem vergangen sind, nichts geändert.

Mit diesem Satze schließe auch ich. Die Förderung frühzeitiger Erkenntnis des Uteruskrebses bleibt die wichtigste Aufgabe des akademischen Lehrers und des Arztes sowohl gegenüber der nachwachsenden Generation von Ärzten, als auch gegenüber dem Publikum.

Druck von Leopold Karafiat & Kucharz in Brünn.

Druck von Leopold Karafiat & Kucharz in Brünn.